https://doi.org/10.35754/0234-5730-2020-65-2-154-173

CC BY 4.0

ДЕРМАТОЛОГИЧЕСКИЕ НЕЖЕЛАТЕЛЬНЫЕ ЯВЛЕНИЯ ИНГИБИТОРОВ ТИРОЗИНКИНАЗЫ BCR-ABL

Шатохина Е. А.[1,2,*], Туркина А. Г.[2], Круглова Л. С.[1]

[1] ФГБУ ДПО «Центральная государственная медицинская академия» Управления делами Президента Российской Федерации, 121359, Москва, Россия
[2] ФГБУ «Национальный медицинский исследовательский центр гематологии» Министерства здравоохранения Российской Федерации, 125167, Москва, Россия

РЕЗЮМЕ

Введение. Большинство препаратов, применяемых для таргетной противоопухолевой терапии, обладают кожной токсичностью. Дерматологические нежелательные явления существенно влияют на качество жизни больного и являются причиной изменений режима лечения ингибиторами тирозинкиназы Bcr-Abl.

Цель обзора: проанализировать специфические кожные нежелательные явления ингибиторов тирозинкиназы Bcr-Abl в соответствии с их активностью в отношении основных и дополнительных протеинкиназных мишеней.

Основные сведения. Представлены данные о дерматологических нежелательных явлениях, возможных механизмах их развития, клинической картине и лечении наиболее значимых кожных нежелательных явлений, которые потребовали модификации терапии ингибиторами тирозинкиназы Bcr-Abl. Проведено сравнение клинических и гистологических данных кожных нежелательных реакций и дерматологических нозологий, которые они имитируют. Дальнейшее изучение механизмов развития специфических дерматологических нежелательных явлений и лучшее понимание влияния ингибиторов тирозинкиназы Bcr-Abl на кожные структуры представляет интерес для гематологов и дерматологов, будет способствовать контролю над дерматологическими нежелательными явлениями, а также развитию поддерживающей онкодерматологии.

Ключевые слова: ингибиторы тирозинкиназы Bcr-Abl, кожная токсичность, поддерживающая онкодерматология, наружные стероиды

Конфликт интересов: авторы заявляют об отсутствии конфликта интересов.

Финансирование: исследование не имело спонсорской поддержки.

Для цитирования: Шатохина Е.А., Туркина А.Г., Круглова Л.С. Дерматологические нежелательные явления ингибиторов тирозинкиназы Bcr-Abl. Гематология и трансфузиология. 2020; 65 (2): 154–173. https://doi.org/10.35754/0234-5730-2020-65-2-154-173

DERMATOLOGIC ADVERSE EVENTS OF BCR-ABL TYROSINE KINASE INHIBITORS

Shatokhina E. A.[1,2,*], Turkina A. G.[2], Kruglova L. S.[1]

[1] Central State Medical Academy under the Administrative Department of the President of the Russian Federation, 121359, Moscow, Russian Federation
[2] National Research Center for Hematology, 125167, Moscow, Russian Federation

ABSTRACT

Introduction. The majority of drugs used for targeted antitumor therapy are associated with dermatological toxicities. Dermatological adverse events significantly affect patient quality of life and can require the modification of treatment regimens with Bcr-Abl tyrosine kinase inhibitors.
Aim. to analyze specific skin adverse events of Bcr-Abl tyrosine kinase inhibitors in accordance with their activity against the main and additional protein kinase targets.
Main Findings. This article presents data on dermatological adverse events, possible mechanisms for their development, as well as a clinical picture and treatment of the most significant skin adverse events requiring the modification of therapy with Bcr-Abl tyrosine kinase inhibitors. A comparison of clinical and histological data of skin adverse reactions and the dermatological nosologies, which they imitate, is presented. Further investigation into the mechanisms of development of specific dermatological adverse events is of interest to both hematologists an dermatologists. This will contribute to a better understanding of the effect Bcr-Abl tyrosine kinase inhibitors have on skin structures and control of dermatological adverse events, as well as assist in the development of supportive oncodermatology.

Keywords: Bcr-Abl tyrosine kinase inhibitors, skin toxicity, supportive oncodermatology, topical steroids
Conflict of interest: the authors declare no conflict of interest.
Financial disclosure: the study had no sponsorship.
For citation: Shatokhina E.A., Turkina A.G., Kruglova L.S. Dermatologic adverse events of Bcr-Abl tyrosine kinase inhibitors. Russian Journal of Hematology and Transfusiology (Gematologiya i transfuziologiya). 2020; 65 (2): 154–173 (in Russian). https://doi.org/10.35754/0234-5730-2020-65-2-154-173

Введение

Изучение патогенеза опухолей позволило разработать лекарственные препараты, нацеленные на специфические молекулы, участвующие в патологическом росте клеток (таргетная терапия). Однако наряду с клинической эффективностью таргетного лечения появились сообщения об их специфических побочных эффектах. Частые и/или выраженные дерматологические нежелательные явления (дНЯ) стали характерными побочными эффектами для многих ингибиторов тирозинкиназ, мультикиназных ингибиторов ангиогенеза, ингибиторов контрольных точек, таких как CTLA-4 и PD-1/PD-L, а также ингибиторов тирозинзинкиназы (ИТК) Bcr-Abl [1–5]. Появление и быстрая прогрессия кожных побочных реакций приводят к необходимости уменьшения дозы препаратов или к прекращению эффективной терапии, что в дальнейшем может повлиять на выживаемость больных.

ИТК Bcr-Abl в настоящее время являются основой терапии хронического миелолейкоза (ХМЛ), но показания к их назначению расширяются. Одним из самых широко применяемых препаратов данной группы является иматиниб. К препаратам второго поколения относятся дазатиниб, нилотиниб и бозутиниб [6]. Также

проходит исследование ингибитор тирозинкиназы третьего поколения понатиниб, и на стадии I фазы исследования находится отечественный препарат PF-114 [7] (табл. 1). Перечисленные выше лекарственные средства применяются длительно, пожизненно, и развивающаяся кожная токсичность существенно влияет на качество жизни больного.

Цель настоящего обзора — проанализировать специфические кожные нежелательные явления ИТК Bcr-Abl в соответствии с их активностью в отношении основных и дополнительных протеинкиназных мишеней.

Мишени ингибиторов тирозинкиназы Bcr-Abl

Спектр нежелательных явлений ингибиторов определяется избирательностью их действия на различные мишени и активностью. Разнообразие киназных мишеней ИТК позволяет расширить показания к их применению, но в то же время приводит к увеличению специфических побочных эффектов, в том числе дерматологических. Сравнительная характеристика ИТК с указанием активности препаратов в отношении различных киназ и возникающие дНЯ при их использовании представлены в таблице 1.

Клетки эпидермиса, сально-волосяных фолликулов, наряду с клетками крови и слизистой оболочки кишечника, на протяжении всей жизни относятся к группе клеток с сохраненным высоким пролиферативным потенциалом. Кожа является сложным послойно стратифицированным органом. Постоянно обновляющийся эпидермис, состоящий из кератиноцитов, меланоцитов, антигенпрезентирующих клеток Лангерганса, нейроэндокринных клеток Меркеля, пролиферирующие стволовые клетки эпидермиса и волосяных фолликулов, сосудистые структуры, нервы, тучные клетки вместе с другими дермальными клетками, состоящими из фибробластов, дендритных клеток и макрофагов, обеспечивают иммунный гомеостаз, а также быструю реакцию на повреждение и репарацию [26]. Для поддержания такой динамичной функциональной активности клетки кожи и сосудов экспрессируют рецепторы к большинству факторов роста и внутриклеточные протеинкиназы, что делает их чувствительными к препаратам, ингибирующим данные структуры (табл. 2) [27]. Избирательность действия препаратов таргетной терапии, в отличие от классических цитотоксических агентов, используемых в химиотерапии, ведет к развитию изменений кожи в зависимости от точек блокады сигнальных путей, часто демонстрируя дерматозоподобные поражения — акнеподобные, питириазоподобные, псориазиформные, лихеноидные и т. п. (табл. 1).

Для анализа клинических проявлений дНЯ в зависимости от профиля мишеней ИТК (табл. 1, 2) данных литературы недостаточно, поскольку наибольшее количество публикаций о дНЯ и их разнообразии посвящено иматинибу, а кожные токсические реакции других ингибиторов в крупных исследованиях чаще всего описаны как «сыпь» без четкого указания ее клинической и морфологической характеристики. Для определения степени тяжести дНЯ применяются «Общие терминологические критерии для нежелательных явлений» Национального института рака (CTCAE NCI), в настоящее время широко используется версия 4.03 [29].

ИТК первого поколения

Иматиниб очень часто вызывает дерматологические нежелательные реакции, которые различны по клиническим признакам и выраженности, а также отличаются от проявлений при использовании других препаратов (табл. 2). Кожная токсичность при приеме иматиниба возникает у 7–89% больных и имеет различную степень тяжести дНЯ [16, 17, 30, 31]. У 532 больных с хронической фазой ХМЛ частота дНЯ составила 32%, их описывали, в основном, как кожную сыпь. У больных с прогрессирующей фазой ХМЛ кожные нежелательные явления возникли в 23% случаев. Они появлялись преимущественно в течение первых 3–4-х недель лечения. Частота возникновения дНЯ зависит от дозы иматиниба: они выявлялись у 7% больных, получавших стандартную дозу иматиниба (400 мг/сут.), по сравнению с 20–88% больных, получавших иматиниб в больших дозах, при этом проявления дНЯ были крайне разнообразны [17, 32]. Наиболее часто возникал периорбитальный отек [31].

Периорбитальный отек развивался у 48–65% больных в течение 6 недель от начала приема иматиниба [31, 33, 34]. Обычно легкий или средний по интенсивности отек, наблюдался в области лица, особенно на веках, возникал в результате повышенного давления интерстициальной жидкости в дерме. Чаще всего отек проявляется утром в виде припухлости вокруг глаз, однако может сохраняться на протяжении всего дня (рис. 1). Клинические проявления могут быть похожи на начальную стадию дерматомиозита [35, 36]. Специфического лечения не предусмотрено, однако состояние у некоторых больных улучшается при уменьшении потребления соли с пищей или местном использовании 0,25% фенилэфрина [37]; в тяжелых случаях, при отсутствии возможности использования ИТК второго поколения, выполняется билатеральная блефаропластика [38]. Необходимо проводить дифференциальную диагностику поверхностного отека с более редкой и тяжелой формой задержки жидкости — плевральным выпотом, отеком головного мозга и сердечной недостаточностью, наблюдаемых у некоторых больных, принимающих иматиниб. Значительная задержка жидкости требует

Таблица 1. Мишени ингибиторов тирозинкиназы Bcr-Abl, показания к применению и дНЯ [6–25]
Table 1. *Targets of Bcr-Abl tyrosine kinase inhibitors, indications for use and dermatological adverse events [6–25]*

Ингибитор *Inhibitor*	Основные мишени *Main targets*	Дополнительные киназные мишени *Additional kinase targets*		Показания *Indications*	Дерматологические нежелательные явления *Dermatologic adverse events*
		высокая активность *high activity*	слабая активность *weak activity*		
Иматиниб *Imatinib*	**Bcr-Abl, Kit, PDGFR-β**	**-**	**c-FMS, PDGFR-α**	**Хронический миелоидный лейкоз, Ph-позитивный острый лимфобластный лейкоз, гастроинтестинальная стромальная опухоль, миелодиспластический синдром, системный мастоцитоз, гиперэозинофильный синдром, острый эозинофильный лейкоз, дерматофибросаркома,** *Chronic myeloid leukemia, Ph-positive acute lymphoblastic leukemia, Gastrointestinal stromal tumors, Myelodysplastic syndromes, Systemic mastocytosis, Hypereosinophilic syndrome, Acute eosinophilic leukemia, Dermatofibrosarcoma protuberans*	**Периорбитальный отек (48–65%), макулопапулезная сыпь (~67%), дисхромии кожи: гипопигментация (41%), гиперпигментация (~4%), лихеноидные реакции, псориазиформные высыпания, розовый лишай, фотоиндуцированный дерматит: порфирия, псевдопорфирия, крапивница, синдром Свита, острый генерализованный экзантематозный пустулез, синдром Стивенса — Джонсона, нейтрофильный дерматит.** *Periorbital edema (48–65%), maculopapular rash (~67%), dyschromia in skin: hypopigmentation (41%), hyperpigmentation (~4%), lichenoid reaction, psoriasiform eruption, pityriasis rosea-like eruption, photo-induced dermatitis, porphyria, pseudoporphyria, urticaria (Hives), Sweet syndrome, acute generalized exanthematous pustulosis, Stevens-Johnson syndrome, neutrophilic dermatoses*
Нилотиниб *Nilotinib*	**Bcr-Abl, Kit, PDGFR-β**		**VEGFR1, VEGFR3, *BRAF*, TIE2, VEGFR2**	**Хронический миелоидный лейкоз, Ph-позитивный острый лимфобластный лейкоз, гиперэозинофильный синдром** *Chronic myeloid leukemia, Ph-positive acute lymphoblastic leukemia, Hypereosinophilic syndrome*	**Сыпь, чаще фолликулярная (10–28%), зуд (17–24%), сухость кожи (13–17%), алопеция (6%), синдром Свита** *Rash, more often follicular (10–28%), Pruritus (17–24%), Dry skin (13–17%), Alopecia (6%), Sweet syndrome*
Дазатиниб *Dasatinib*	**Bcr-Abl, SRC**	**PDGFR-α, c-FMS, PDGFR-β**	**EGFR, *BRAF*, VEGFR2, VEGFR3, VEGFR1**	**Хронический миелоидный лейкоз, Ph-позитивный острый лимфобластный лейкоз** *Chronic myeloid leukemia, Ph-positive acute lymphoblastic leukemia*	**Сыпь: макулярная, папулезная, с шелушением (11–27%), мукозит/стоматит (16%), зуд (11%), васкулит** *Rash: macular, papular, with scaling (11–27%), Mucositis/stomatitis (16%), Pruritus (11%), Vasculitis*
Бозутиниб *Bosutinib*	**Bcr-Abl, SRC**	**-**	**EGFR, PYK2, PDGFR-β, c-FMS, TIE2, PDGFR-α,**	**Хронический миелоидный лейкоз** *Chronic myeloid leukemia*	**Сыпь: макулярная, папулезная, акнеформная, фолликулярная с шелушением. Зуд** *Rash: macular, papular, acneiform, follicular with scaling. Pruritus*
Понатиниб *Ponatinib*	**Bcr-Abl, VEGFR, PDGFR, FGFR, EPH, Kit**	**PDGFR-α, VEGFR2 VEGFR3 VEGFR1**	**PDGFR-β, c-FMS, TIE2, *BRAF*, PYK2**	**Хронический миелоидный лейкоз, Ph-позитивный острый лимфобластный лейкоз** *Chronic myeloid leukemia, Ph-positive acute lymphoblastic leukemia*	**Питириазоподобные, ихтиозиформные, псориазоподобные высыпания** *Pityriasis rubrasiid-like, Ichthyosiform, Psoriasiform eruption*
PF-114	**Bcr-Abl**	**PDGFR- α, PDGFR-β, c-FMS, VEGFR2**	**VEGFR1, VEGFR3 *BRAF*, PYK2, EGFR, TIE2**	**Хронический миелоидный лейкоз** *Chronic myeloid leukemia*	**Сухость кожи, псориазоподобные высыпания** *Dry skin, Psoriasiform eruption*

Сокращения: Bcr-Abl — тирозинкиназа, онкобелок; Kit — рецептор фактора роста тучных/стволовых клеток; PDGFR — рецепторы тромбоцитарного фактора роста; SRC — клеточная безрецепторная тирозинкиназа, проонкоген; VEGFR — рецепторы вазоэндотелиального фактора роста сосудов; FGFR — рецепторы фактора роста фибробластов; EPH — рецепторы тирозинкиназ и связывающие эфрины; FMS — рецептор, кодирующий ген c-FMS, отвечающий за регуляцию рецептора макрофагального колониестимулирующего фактора; *BRAF* — ген, кодирующий белок B-Raf (серин/треонин киназа); EGFR — рецептор эпидермального фактора роста; PYK2 — безрецепторная тирозинкиназа, регулирующая опухолевые клетки; TIE2 — трансмембранный рецептор тирозинкиназ, регулирующий ангиопоэтины

Abbreviations: Bcr-Abl — tyrosine kinase, oncoprotein; Kit — mast/stem cell growth factor receptor; PDGFR — receptors for members of the platelet-derived growth factor; SRC — non-receptor tyrosine kinase, proto-oncogene; VEGFR — vascular endothelial growth factor receptor; FGFR — fibroblast growth factor receptor; EPH — Ephrin receptors — tyrosine kinase receptors activated in response to binding ephrin; FMS — macrophage colony-stimulating factor receptor; BRAF — gene that encodes a B-Raf protein (serine/threonine kinase); EGFR — epidermal growth factor receptor; PYK2 — non-receptor tyrosine kinase, regulating tumor cells; TIE2 — transmembrane tyrosine-protein kinase receptor, regulating angiopoietins

Таблица 2. Экспрессия клетками кожи дополнительных мишеней ингибиторов тирозинкиназ Bcr-Abl [27, 28]
Table 2. *Skin and vessel cell expression of additional targets of Bcr-Abl tyrosine kinase inhibitors [27, 28]*

Мишени *Targets*	Экспрессия клетками кожи *Skin and vessels cell expression*				
	кератиноциты *keratinocytes*	фибробласты *fibroblasts*	клетки Лангерганса *Langerhans cells*	меланоциты *melanocytes*	клетки эндотелия сосудов *vessel endothelial cells*
PDGFR-α		++			+++
PDGFR-β	-	+++	-	-	+++
Kit	-	-	-	++	-
SRC	+++	-	-	-	-
VEGFR	+	-	-	-	+++
FGFR	++	++	++	++	-
EPH	++	-	++	+	-
BRAF	++	-	++	++	-
FMS	+	+	+	+	-
TIE2	++	++	++	++	-
PYK2	+	-	-	++	-

Примечание. «-» — нет экспрессии; «+» — низкая экспрессия; «++» — средняя экспрессия; «+++» — высокая экспрессия, PDGFR — рецепторы тромбоцитарного фактора роста; Kit — рецептор фактора роста тучных/стволовых клеток; SRC — клеточная безрецепторная тирозинкиназа, проонкоген; VEGFR — рецепторы вазоэндотелиального фактора роста сосудов; FGFR — рецепторы фактора роста фибробластов; EPH — рецепторы тирозинкиназ и связывающие эфрины; BRAF — ген, кодирующий белок B-Raf (серин/треонин киназа); FMS — рецептор, кодирующий ген c-FMS, отвечающий за регуляцию рецептора макрофагального колониестимулирующего фактора; TIE2 — трансмембранный рецептор тирозинкиназ, регулирующий ангиопоэтины; PYK2 — безрецепторная тирозинкиназа, регулирующая опухолевые клетки

Notes.«-» — no expression; «+» — low expression;«++» — mild expression; «+++» — high expression, PDGFR — receptors for members of the platelet-derived growth factor; Kit — mast/stem cell growth factor receptor; SRC — non-receptor tyrosine kinase, proto-oncogene; VEGFR — receptors of the vascular endothelial growth factor; FGFR — fibroblast growth factor receptor; EPH — tyrosine kinase receptors activated in response to binding ephrin; BRAF — gene that encodes a B-Raf protein (serine/threonine kinase); FMS — macrophage colony-stimulating factor receptor; TIE2 — transmembrane tyrosine-protein kinase receptor, regulating angiopoietins; PYK2 — non-receptor tyrosine kinase, regulating tumor cells

отмены препарата, назначения терапии диуретиками и решения вопроса о переводе на другой препарат из группы ИТК [39]. Патогенез отека, обусловленного применением иматиниба, остается невыясненным. Предполагается, что антагонистичное воздействие на PDGFR рецепторы эндотелия сосудов повышает давление в порах путем ингибирования транскапиллярного транспорта, впоследствии недостаточность капиллярного кровотока клинически проявляется отеком [35, 39] (рис. 1).

Макулопапулезная сыпь — второе по частоте выявления дНЯ (до 67% больных). Неспецифическая макулопапулезная сыпь появлялась примерно у двух третей больных, получавших иматиниб, через 8 недель от начала лечения. Чаще возникала кожная реакция слабой степени (у 86,1% больных I–II степени), сопровождавшаяся зудом [31, 40]. Как правило, сыпь располагалась в области туловища и предплечий, а лицо оставалось не вовлеченным в кожный процесс. К факторам риска ее возникновения относятся женский пол и прием больших доз иматиниба. Гистологическое исследование биоптатов кожи при сыпи III и IV степени обнаруживало паракератоз, спонгиоз и некроз кератиноцитов, отек сосочкового слоя и смешанный лимфоцитарно-гистиоцитарный инфильтрат. В пораженных участках выявлялась неплотная инфильтрация дермы мононуклеарными клетками в периваскулярной области [16]. Макулопапулезная сыпь была похожа на аллергический дерматит, но часто не сопровождалась зудом, проявлялась у больных, принимавших препарат в больших дозах и была обусловлена скорее блокировкой иматинобом c-KIT-рецепторов, нежели реакцией гиперчувствительности. Это отличает ее от аллергического дерматита, поэтому она является специфической реакцией ИТК (рис. 2). Однако не исключается вовлечение иммунных механизмов — при анализе поражений кожи некоторых больных были выявлены инфильтрация CD8+ Т-лимфоцитами и повышенное количество интерлейкина-18 и интерлейкина-1β [18].

Сыпь I–II степени тяжести лечат с помощью эмолентов (увлажняющих, липидовосполняющих кремов), топических стероидов, топических антигистаминных или системных антигистаминных препаратов (табл. 3). Более тяжелые проявления требуют назначения короткого курса системно глюкокортикостероидных гормонов. При возникновении сыпи легкой степени не требуется прерывания терапии иматинибом, отмена препарата необходима при сыпи III степени, рефрактерной к проводимой поддерживающей терапии [31]. Прогрессия сыпи в эритродермию считается переходом в IV степень токсичности, при этом необходимо прекращение лечение иматинибом. В тяжелых случаях требуется помимо прекращения приема препарата назначение системно глюкокортикостероидных гормонов. При разрешении кожного процесса иматиниб может быть назначен в меньшей дозе совместно с глюкокортикостероидными гормонами, но в дальнейшем доза иматиниба может быть постепенно увеличена.

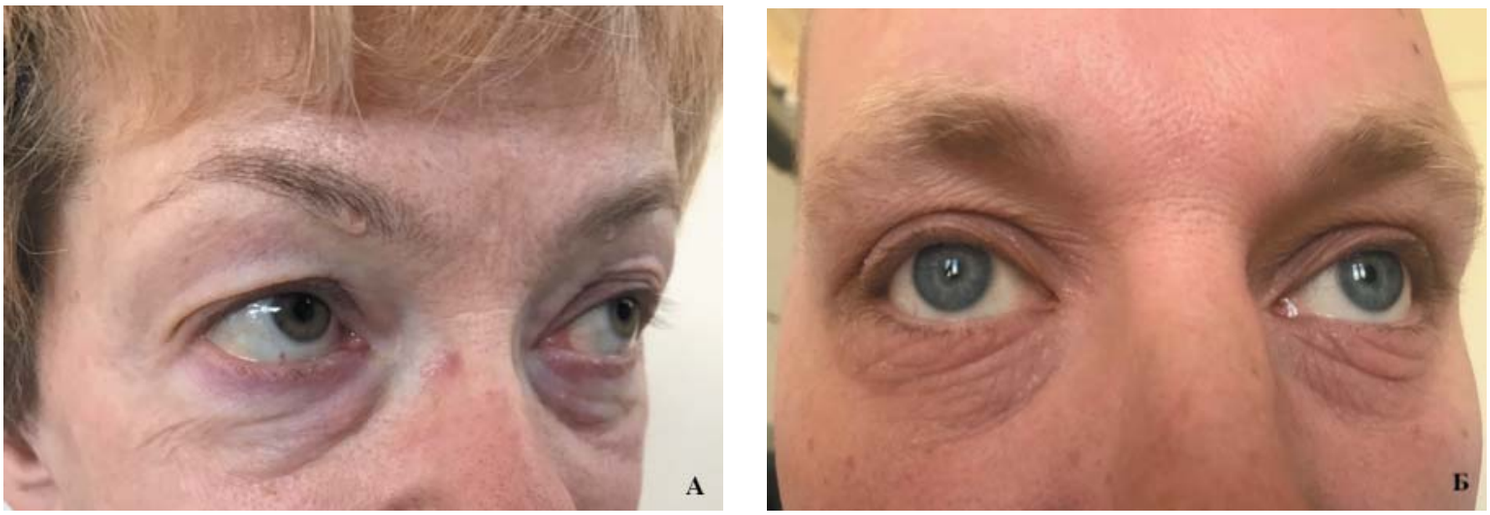

Рисунок 1. Периорбитальный отек (наблюдения авторов)
Figure 1. *Periorbital edema (observation of the authors)*

Рисунок 2. Макулопапулезная сыпь (наблюдение авторов): А — иматиниб 400 мг/сут, Б — аллергический дерматит нелекарственного генеза.
Figure 2. *Maculopapular rash (observation of the authors): А — imatinib 400 mg/day, Б — allergic dermatitis non-drug induced*

Начальная рекомендуемая доза глюкокортикостероидных гормонов составляет 0,5–1 мг/кг преднизолона или другого глюкокортикостероидного препарата в эквивалентной дозе. При рецидивирующей сыпи II–III степени тяжести следует рассмотреть переход на ИТК второго поколения [6, 17, 31] (рис. 2).

Дисхромии (гиперпигментации, гипопигментации) кожи при лечении иматинибом регистрируются с частотой до 41% как нарушения пигментации, проявляющиеся гипопигментацией/депигментацией [31, 32, 41]. Гипопигментации обычно манифестируют в виде гипохромных участков или диффузных/локализованных участков ахромии, ремиссия достигается после снижения дозировки или прекращения приема препарата. Больные со смуглой кожей (фототип IV–V) более склонны к развитию этой реакции [17]. Механизм гипопигментации осуществляется через модуляцию активности c-kit и его рецепторов, а также фактора роста стволовых клеток, контролирующего развитие и миграцию меланоцитов, влияя таким образом на содержание пигмента в коже и волосах. Эта дозозависимая реакция кожи прекращается после отмены препарата [31, 32]. Гипопигментация и депигментация встречаются чаще, чем гиперпигментация (в соотношении 41% к 3,6%). Медиана возникновения гипопигментации или депигментации составляет 4 недели [32]. Гистологически в участках гипопигментации выявляют меланин в сочетании со значительным уменьшением количества меланоцитов, перифолликулярным фиброзом [42]. Имеются сообщения об ухудшении

течения витилиго, возникшего еще до терапии ИТК [43]. Клинически депигментации, индуцированные ИТК, схожи с кожным заболеванием витилиго (рис. 3). Характерной локализацией очагов депигментации при витилиго являются тыльные поверхности кистей и пальцы, лицо, кожные складки, подмышечная область и гениталии, с более или менее симметричной локализацией. Возникает витилиго после воздействия триггерных факторов, которыми могут быть стресс, травма кожи, в результате чего у больных с генетической предрасположенностью запускается аутоиммунный процесс в меланоцитах. Гистологически выявляется нормальное количество меланоцитов, отсутствие признаков фиброза [43].

Гиперпигментация проявляется серо-голубыми пятнами на коже (рис. 4), а также в виде репигментации седых волос и потемнения цвета волос. При гистологическом исследовании биоптатов кожи в очагах обнаруживается повышение количества меланофагов дермы [31, 41]. В одном исследовании отмечено, что во время лечения иматинибом у 9 (5 мужчин и 4 женщины, средний возраст 63,4 года) из 133 больных с седыми волосами до лечения была прогрессирующая репигментация волос (на голове у 8 больных, на теле и голове — у 1). Среднее время между окончанием терапии альфа-интерфероном и началом терапии мезилатом иматиниба составило 5,7 месяца. Репигментация волос произошла в среднем через 5 месяцев (от 2 до 14 месяцев) лечения иматинибом. Механизм репигментации волос остается невыясненным [41].

In vitro иматиниб снижает активность тирозинкиназы меланоцитов и пролиферацию фибробластов, поскольку фибробласты секретируют фактор роста стволовых клеток. Иматиниб может напрямую ингибировать активность c-kit и опосредованно контролировать активность фактора роста стволовых клеток, дополнительно снижая количество пигмента. Подобные побочные изменения кожи встречаются при лечении дазатинибом и нилотинибом (рис. 4). Пьебалдизм (частичный альбинизм) связан с мутациями c-kit, определяющими пигментные изменения, модулируемые активностью c-kit [44, 45].

О методах коррекции нарушений пигментации не сообщалось. Рекомендуется наносить солнцезащитные средства на участки депигментации, может быть использован камуфлирующий макияж для коррекции эстетических недостатков [45] (рис. 3, 4).

Лихеноидные реакции кожи могут появляться у больных, принимающих иматиниб, манифестируя через 2–3 месяца от начала лечения [46, 47]. Лихеноидными считаются реакции, имитирующие кожное заболевание — красный плоский лишай (lichen planus rubrum). Элементы могут поражать любой участок кожи, включая слизистые. Лихеноидная реакция — дозозависимая, во всех случаях больные получали иматиниб в большой дозе, при приеме небольших доз иматиниба эта реакция не возникала [33]. При гистологическом исследовании биоптатов кожи определялись гиперкератоз, акантоз, участки паракератоза, перифолликулярный фиброз и периваскулярная лимфоцитарная инфильтрация. Эта же гистологическая картина может соответствовать и красному плоскому лишаю [48]: выявляют лимфоцитарный инфильтрат в дермо-эпидермальном соединении, гиперкератоз и гипергранулез, а также участки акантоза [49, 50]. При иммуногистохимическом анализе биоптатов кожи из очагов лихеноидной реакции по сравнению с биоптатами кожи из очагов красного плоского лишая выявлено большее количество некротических кератиноцитов, сгруппированных в кластеры, плазмоцитов и эозинофилов [51, 52]. Развитие красного плоского лишая обусловлено активацией апоптоза кератиноцитов через цитотоксические лимфоциты [53, 54].

Глюкокортикостероидные гормоны, применяемые местно, могут быть использованы для лечения высыпаний легкой степени. Глюкокортикостероидные гормоны, применяемые внутрь (преднизолон 30 мг перорально), следует использовать для более тяжелых случаев. У большинства больных может быть продолжена терапия иматинибом, однако некоторым больным может потребоваться временное прекращение применения иматиниба или уменьшение дозы препарата в случаях рефрактерности сыпи к терапии глюкокортикостероидами [40, 49, 55]. Описаны случаи исчезновения сыпи на терапии ацитретином в дозе 25 мг/сут на фоне применения иматиниба [56] (рис. 5).

Реже возникают фотоиндуцированный дерматит, папулосквамозные поражения. Псориазиформная сыпь поражает до 8% больных, среди них встречаются больные псориазом в анамнезе, а также больные с псориазиформной ладонно-подошвенной эритемой, красным волосяным лишаем (pityriasis rubra pilaris, болезнь Девержи) и розовым лишаем Жибера [40]. Реже встречался острый генерализованный экзантематозный пустулез, крайне редко — синдром Свита, нейтрофильный эккринный гидраденит, нейтрофильный панникулит и узловатая эритема. Данные по их лечению в связи с редкой встречаемостью ограничены [31, 55]. Реакции в виде крапивницы, вторичные на фоне приема иматиниба, могут возникать у больных с базофилией в крови, что связано с высвобождением гистамина из базофилов. Для лечения крапивницы могут быть с успехом применены антигистаминные препараты [16]. Эксфолиативный дерматит, включая синдром Стивена — Джонсона, развивается менее чем у 1% больных, принимающих иматиниб [16, 37, 57].

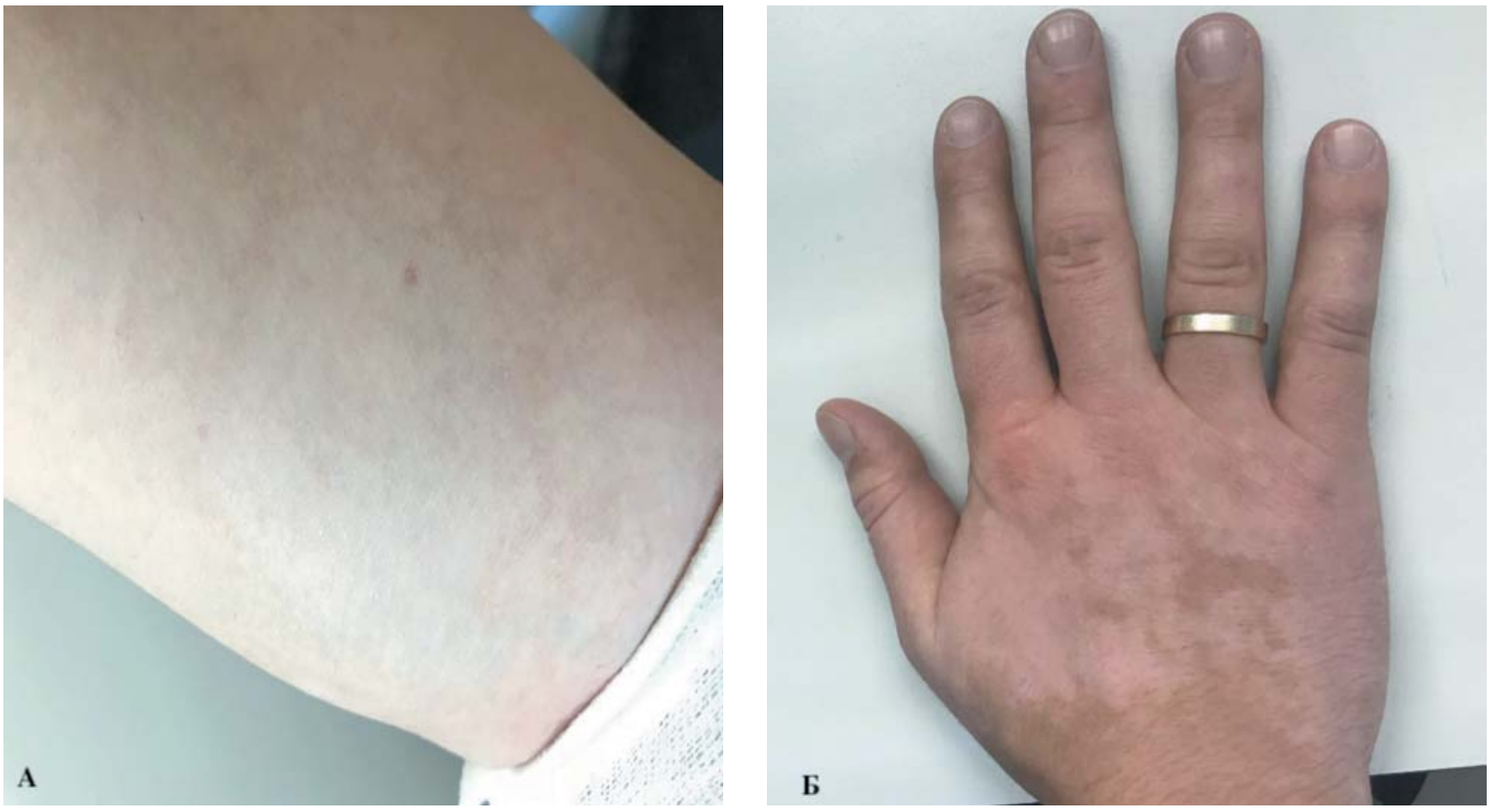

Рисунок 3. Гипопигментации кожи (наблюдения авторов): А — иматиниб 400 мг/сут; Б — витилиго
Figure 3. *Skin hypopigmentation (observation of the authors): А — imatinib 400 mg/day; Б — vitiligo*

Рисунок 4. Гиперпигментации кожи (наблюдения авторов): А — иматиниб 400 мг/сут; Б — дазатиниб 50 мг/сут; В — нилотиниб 600 мг/сут
Figure 4. *Skin hyperpigmentation (observation of the authors): А — imatinib 400 mg/day; Б — dasatinib 50 mg/day: В — nilotinib 600 mg/day*

ИТК второго поколения

Резистентность к иматинибу или его непереносимость являются показанием к назначению ИТК второго поколения [6, 58, 59]. С изменением активности в отношении Bcr-Abl и других мишеней при применении ИТК второго поколения возникает сравнительно меньшее количество побочных эффектов (табл. 1), а именно, нарушений пигментации и отеков, чем при использовании иматиниба [31].

Дазатиниб ассоциирован с дНЯ в 35% случаев. Он вызывает макулярную, папулезную сыпь или сыпь с шелушением у 11–27% больных [40]. В исследовании N. P. Shah и соавт. неспецифическая кожная сыпь встречалась у 10% больных, периферический отек — у 5% [60]. В другом исследовании сыпь зарегистрирована у 22% больных, а периферический отек — у 18%

Рисунок 5. Лихеноидные реакции и красный плоский лихен (наблюдения авторов): А, Б — иматиниб 400 мг/сут; В — красный плоский лихен
Figure 5. *Lichenoid reaction and lichen planus (observation of the authors): А, Б — imatinib 400 mg/day; В — lichen planus rubrum*

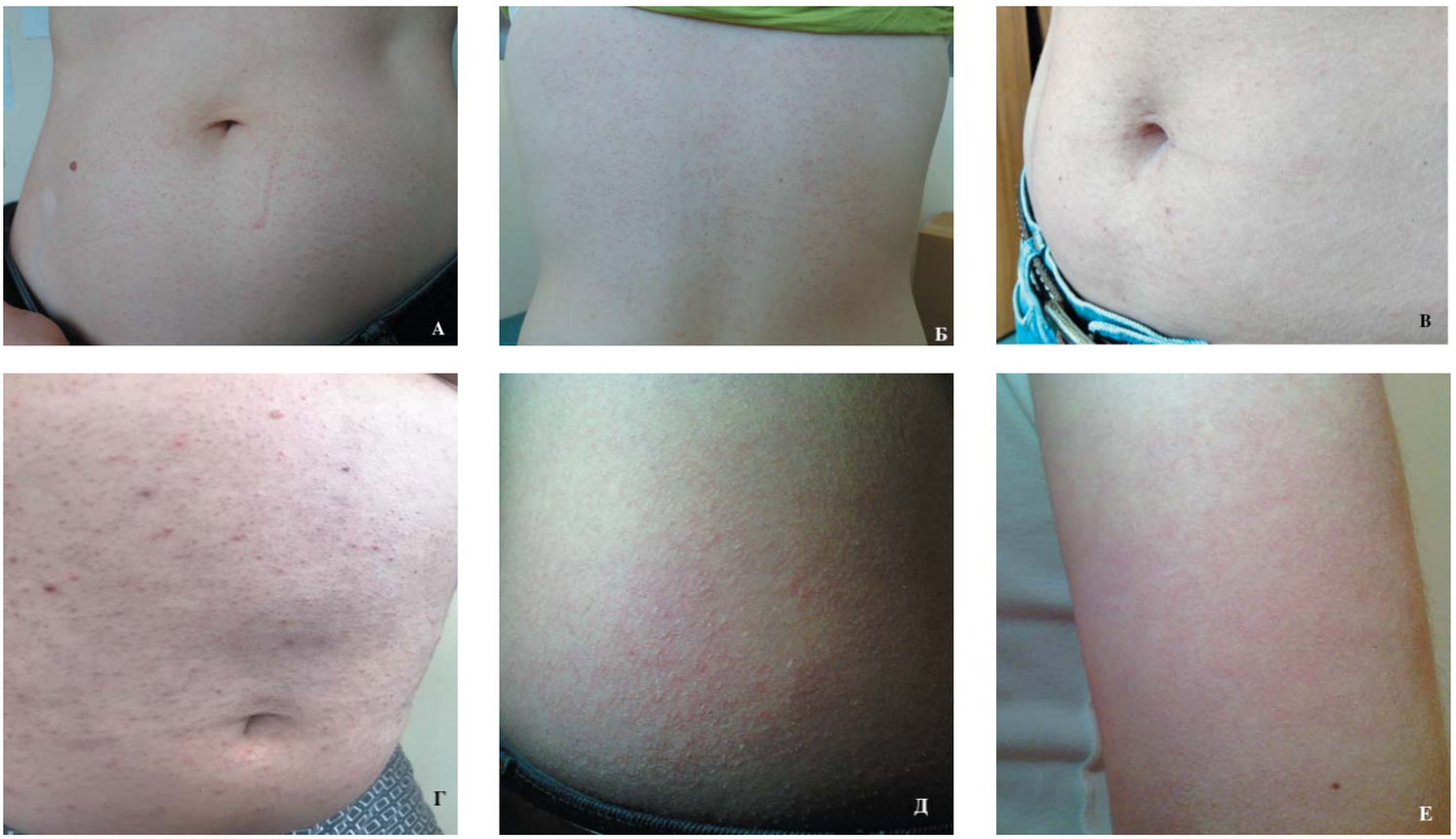

Рисунок 6. Нарушения кератинизации — фолликулярный гиперкератоз (наблюдения авторов): А — нилотиниб 800 мг/сут (также на фото визуализируется очаг гипопигментации); Б — нилотиниб 800 мг/сут; В, Г — понатиниб 45 мг/сут; Д, Е — красный волосяной лихен (болезнь Девержи)
Figure 6. *Keratinization disorder — follicular hyperkeratosis (observation of the authors): А — nilotinib 800 mg/day (and hypopigmentation); Б — nilotinib 800 mg/day; В, Г — ponatinib 45 mg/day; Д, Е — pityriasis rubra pilaris*

[61]. При применении иматиниба кожная сыпь возникала немного чаще, чем при применении дазатиниба: в 17% и 11% соответственно. Сообщалось о редких случаях пустулезной сыпи, зуда, акнеформной сыпи, раздражения и шелушения, а также о случае нарушения пигментации [30].

Дазатиниб также вызывает мукозит и стоматит у 16%, зуд — у 11% больных. Зарегистрированы случаи панникулита, васкулита мелких сосудов, возможно, связанные с эффектом более выраженного ингибирования Abl-киназы дазатинибом по сравнению с другими препаратами этой группы. Для лечения васкулитов II–III степени тяжести проводят системную терапию глюкокортикостероидными гормонами [16, 20, 21].

Нилотиниб вызывает сыпь у 10–28% больных, зуд у 17–24%, сухость кожи у 13–17%, алопецию у 6% больных [22, 61]. В исследовании I фазы у больных, принимавших нилотиниб, регистрировали кожные нежелательные явления I–II степени: в 2–15% случаев встречался зуд, в 2–20% — кожная сыпь, в 12% — сухость кожи, в 6% — алопеция [22]. Во II фазе иссле-

дования неспецифическая кожная сыпь выявлялась в 28% случаев, а зуд — в 24% [61]. В III фазе исследования сообщалось о выявлении неспецифической кожной сыпи в 41–47% наблюдений [62]. В метаанализе A. M. Drucker и соавт. [20] сыпь всех степеней тяжести встречалась в 34,3% случаев, из них сыпь высокой степени тяжести — в 2,6% случаев. Если изменения со стороны кожи относятся к I–II степени, то эффективно местное применение глюкокортикостероидных гормонов. Зуд может быть купирован при помощи приема антигистаминных средств (10 мг цетиризина внутрь 1 раз в день, гидроксизин или доксепин 25–75 мг на ночь) или топическим применением антигистаминных препаратов, глюкокортикостероидов. Для коррекции сыпи большей степени тяжести может быть необходимо уменьшение дозы нилотиниба, временное прекращение приема препарата или назначение альтернативного препарата [20, 40].

Нилотиниб вызывает сыпь на коже, состоящую из перифолликулярных гиперкератотических папул размером 1–2 мм. Сыпь появляется через несколько дней/месяцев от начала приема ИТК в виде плотных мономорфных маленьких папул, связанных с фолликулами. Гистологическое исследование выявляет гиперплазию с ортогиперкератозом и фолликулитом с небольшой перифолликулярной лимфоцитарной инфильтрацией. Сыпь саморазрешается после прекращения приема препарата [20, 51]. Это состояние кожи очень похоже на дерматологическое заболевание — красный волосяной лишай (pityriasis rubra pilaris, болезнь Девержи), в основе патогенеза которого лежит мутация гена *CARD14* [63]. Проявляется болезнь Девержи в виде гиперкератоза на фоне эритемы, при легкой степени — фолликулярный гиперкератоз (рис. 6). Отличительный признак болезни Девержи — вовлечение ладоней и подошв — кератодермия с оранжево-красным восковидным оттенком, что не встречается при кожных токсических реакциях на ИТК. Гистологическое исследование измененной кожи при лечении нилотинибом выявляет вертикальный и горизонтальный орто- и паракератоз, а также фолликулярный гиперкератоз в основании волосяного фолликула [20]. Из редких событий встречается синдром Свита, хотя, возможно, он не связан с приемом препарата и возникает самостоятельно [23].

Бозутиниб является препаратом группы ИТК второго поколения со специфической активностью в отношении SRC-ABL киназ, одобренным для лечения всех стадий ХМЛ [6, 64]. Сыпь появляется у трети больных и более чем у 90% больных она I–II степеней тяжести, у 7% больных — III–IV степеней тяжести и требует прекращения лечения бузотинибом. Клинически проявляется различными вариантами сыпи: пятнистой, папулезной, зудящей, акнеформной, фолликулярной с шелушением [64].

ИТК третьего поколения

Резистентность к ИТК 1 и 2 поколения у больных с мутацией T315I привела к разработке ИТК третьего поколения, к которым относится понатиниб [24, 25]. Понатиниб, как и ИТК II поколения, может быть ассоциирован с сыпью подобной той, что возникает при болезни Девержи, — гиперкератотическая фолликулярная сыпь, характеризующаяся оранжево-розовыми фолликулярными папулами и шелушащимися бляшками, развивающимися на 1–4-й неделе лечения. При гистологическом исследовании кожных изменений выявляются спонгиозное утолщение рогового слоя и перемежающиеся участки орто- и паракератоза, схожие с теми, которые обнаруживаются при болезни Девержи [40, 65]. Для лечения данной сыпи применяются местно глюкокортикостероидные гормоны, кератолитики (крем с содержанием мочевины), эмоленты, шампуни с содержанием кетоконазола, а также тазаротен, третиноин крем или системно ретиноиды. Опубликован случай успешного сочетания системной терапии ретиноидами (ацитретин) с фототерапией (ультрафиолетовые лучи спектра B) и кератолитиками, что позволило достичь очищения кожи без уменьшения дозы и прерывания приема понатиниба [66].

При приеме понатиниба также наблюдали ихтиозиформную сыпь, возникшую в среднем через месяц после начала приема препарата и характеризовавшуюся эритемой и шелушением. При гистологическом исследовании выявляли ортокератоз, исчезновение эпидермальных тяжей и незначительный лифоцитарный инфильтрат, окружавший расширенные поверхностные сосуды. Подобные кожные изменения сдерживают применением эмолентов, топических стероидов высокого класса и кератолитиков (мочевина). Комбинация наружной терапии может позволить продолжить дальнейшее применение понатиниба при контроле за состоянием кожи. Механизм возникновения данной сыпи изучен недостаточно, однако предполагают, что в основе ее лежит ингибирование комплекса киназ, что приводит к активации провоспалительных сигнальных путей в коже [67].

PF-114. Вследствие недостаточно высокой селективности понатиниба профиль его безопасности далеко не всегда приемлем. Недавно разработанный в России ингибитор Bcr-Abl PF-114 оказывает минимальное воздействие на сосудистые рецепторы (табл. 1). PF-114 в доклинических исследованиях показал эффективность при лечении больных ХМЛ с мутацией T315I и существенно более селективное ингибирование протеинкиназ, что отразилось на его безопасности [14, 68]. Основными задачами I фазы исследования PF-114, в котором участвовал 51 больной, являлись изучение токсичности, ограничивающей дозу (дозолимитирующая токсичность, Dose-Limiting Toxicity, DLT), возникающей в одном 28-дневном цикле лечения, и определение

максимальной переносимой дозы (Maximum Tolerated Dose, MTD). Токсичностью, лимитирующей дозу PF-114, оказалась дерматологическая токсичность. Доза 600 мг была определена как MTD у 1 из 6 больных, испытывавших DLT, — псориазоподобное поражение кожи III степени тяжести. Обратимая кожная токсичность III степени наблюдалась у 11 больных, получавших препарат в дозе 400 мг/сут и более [7, 68]. Кожные реакции быстро исчезали после отмены препарата и местной терапии. На основании клинических проявлений поражения кожи были охарактеризованы как псориазоподобные: четко ограниченные очаги эритемы, умеренная инфильтрация с шелушением на поверхности без зуда и болезненности (рис. 6).

Новообразования кожи

Имеются сообщения о возникновении новообразований кожи в результате приема ИТК. Прямое влияние ИТК на развитие новообразований не выявлено. У 1445 больных в 23% случаев были выявлены немеланоцитарные новообразования — плоскоклеточный рак кожи и базальноклеточный рак кожи, помимо этого выявляются доброкачественные новообразования — кератоакантома, дерматофиброма, себорейные кератомы [69–72] (рис. 7).

Лечение кожных токсических реакций

Рекомендации по лечению дерматологических нежелательных явлений в литературе чаще всего представляют собой перечень групп препаратов, в основном включающих эмоленты, наружные и системные глюкокортикостероиды, антигистаминные препараты. Рекомендации по применению других лекарственных средств основаны на публикациях клинических случаев или серии клинических наблюдений. Сводные данные представлены в таблице 3.

В тяжелых случаях требуется прерывание или временное уменьшение дозы ИТК, в редких случаях очень тяжелых кожных реакций требуется отмена препарата ИТК [16, 17, 31]. В случае временной отмены ИТК назначают преднизолон в дозе 1 мг/кг/сут, проводят еженедельный мониторинг, затем возобновляют прием ИТК в уменьшенной дозе, кожная сыпь при этом часто не возобновляется [57]. Если, несмотря на все поддерживающие мероприятия, кожная реакция не исчезает, следует рассмотреть возможность назначения больному другого ИТК. У больных, у которых сыпь возникла при лечении иматинибом, при переводе на дизатиниб или другие ИТК часто рецидив сыпи не возникает. Если нет других вариантов лечения ХМЛ, терапия ИТК может быть продолжена одновременно с системной терапией глюкокортикостероидными гормонами [17].

Учитывая необходимость частого применения локально глюкокортикостероидных гормонов (табл. 3), важны знания об их разнообразии и силе действия в зависимости от химической формулы и лекарственных формах для наружного применения.

Гидрокортизон — первый глюкокортикоидный гормон, применяемый наружно в дерматологической практике с 1952 г. [73]. Он является самым слабым, но и самым безопасным топическим средством. В дальнейшем модификация формулы гидрокортизона позволила значительно расширить количество и усилить активность наружных средств, используемых в современной дерматологии [74, 75].

Наиболее часто используемой в нашей стране является европейская классификация, представленная в таблице 4, согласно которой глюкокортикостероидные гормоны, применяемые топически, в зависимости от силы действия, распределены на 4 класса [75].

Степень проникновения в кожу зависит от формы наружного лекарственного препарата, что используется для достижения лечебного эффекта при различных патологических кожных процессах. Чем более острое поражение кожи с экссудативными явлениями, тем более водосодержащим должно быть средство, что обеспечивает подсушивающий эффект. При переходе кожного процесса в подострую стадию или изначально появление высыпаний без мокнутия лучше использовать кремы. Кожный процесс с явлениями сухости и лихенификации требует назначения мазевых средств, обеспечивающих большую липофильность, тем самым более глубокое проникновение и увеличение продолжительности действия [76] (рис. 8).

Таким образом, кожные токсические реакции являются частыми и специфическими для ИТК нежелательными явлениями. Рассмотрены наиболее распространенные из них, которые потенциально могут привести к прерыванию терапии. Часто кожные проявления напоминают хронический дерматоз, что и фигурирует в описании дНЯ. Зависимость от дозы и разрешение высыпаний при отмене препаратов ИТК позволяют полагать, что реакции кожи являются прямым физиологическим следствием блокады сигнальных путей, или спонтанной активации «нецелевых» путей, или сочетанием воздействий. Мутации гена *Bcr-Abl* активируют путь RAS, парадоксальная активация RAS и *BRAF* может происходить при использовании иматиниба, нилотиниба и дазатиниба *in vitro* [77]. Селективный ингибитор *BRAF* вемурафениб также вызывает подобные кожные реакции и активацию RAS «дикого» типа, приводя к парадоксальной активации МАРК, что, как полагают, и является причинной кожной токсичности [78]. Возможно, именно этот путь инициирует дНЯ, что объясняет общие черты фолликулярных гиперкератотических высыпаний и гиперпигментаций при приеме ИТК и ингибиторов BRAF. Также обнаружено, что сорафениб вызывает подобные фолликулярные высыпания,

Таблица 3. Лечение дерматологических нежелательных явлений ИТК [16, 33, 36, 40, 47, 55, 57, 58]
Table 3. *Treatment of tyrosine kinase inhibitor dermatologic adverse events [16, 33, 36, 40, 47, 55, 57, 58]*

Дерматологические нежелательные явления *Dermatologic adverse events*	Лечение *Treatment*
Макулопапулезная сыпь с зудом *Maculopapular rash with pruritus*	**Антигистаминные препараты системно при сыпи легкой степени (цетиризин 10 мг/сут, гидроксизин 25–75 мг).** **Глюкокортикостероиды внутрь и местно при сыпи тяжелой степени** *Systemic antihistamines for mild rash (cetirizine10 mg/day, hydroxyzine 25–75 mg).* *Oral corticosteroids for severe rash, topical corticosteroids*
Макулопапулезная сыпь без зуда *Maculopapular rash without pruritus*	**Эмоленты, при необходимости глюкокортикостероиды местно** *Emollients, topical corticosteroids if needed*
Периорбитальный отек *Periorbital edema*	**Диета с пониженным содержанием натрия, глазные капли –0,25% фенилэфрин.** **При системном характере — диуретики (фуросемид, гидрохлортиазид, спиронолактон)** *Low sodium diet, 0.25% phenylephrine.* *Diuretics in systemic edema (furosemide, hydrochlorothiazide, spironolactone)*
Псориазоподобная сыпь *Psoriasiform eruption*	**Эмоленты, глюкокортикостероиды местно, кальципотриол** *Emollients, topical corticosteroids, calcipotriol*
Себорейный кератоз *Seborrheic keratosis*	**Удаление (иссечение, крио- или лазерная деструкция)** *Removal (excision, cryodestruction/laser removal)*
Пигментные изменения (дисхромии) *Pigmentary changes (dyschromia)*	**Камуфлирующий макияж** *Cosmetic camouflage*
Лихеноидный дерматит *Lichenoid dermatitis*	**Глюкокортикостероиды местно и системно (преднизолон 30 мг/сут), ретиноиды системно (ацитретин 25 мг/сут)** *Topical and systemic corticosteroids (prednisolone 30 mg/day), systemic retinoids (acitretin 25 mg/day)*
Питириазоподобная сыпь *Pityriasis rubra pilaris-like rash*	**Эмоленты, глюкокортикостероиды местно, кератолитики (крем с мочевиной), шампунь с кетоконазолом, ретиноиды системно, фототерапия** *Emollients, topical corticosteroids, keratolytics (urea cream), ketoconazole shampoo, systemic retinoids, phototherapy*
Ихтиозиформная сыпь *Ichthyosiform rash*	**Глюкокортикостероиды местно, крем с мочевиной** *Topical corticosteroids, urea cream*
Крапивница *Urticaria (Hives)*	**Антигистаминные препараты** *Antihistamine drugs*
Синдром Стивенса — Джонсона *Stevens—Johnson syndrome*	**Глюкокортикостероиды системно, альтернативный ИТК** *Systemic corticosteroids, alternative tyrosine kinase inhibitors*

Рисунок 7. Доброкачественные новообразования кожи, возникшие в период лечения ИТК (наблюдения авторов): А — дерматофиброма (также на фото визуализируется фолликулярный кератоз), иматиниб 400 мг/сут; Б — множественные себорейные кератомы, иматиниб 400 мг/сут
Figure 7. *Benign skin tumors, arising during treatment (observation of the authors): А — dermatofibroma (and follicular keratosis), imatinib 400 mg/day; Б — Seborrheic keratosis, imatinib 400 mg/day*

Таблица 4. Классификация топических глюкокортикостероидов в зависимости от силы действия [75]
Table 4. *Classification of topical steroids based on their potency [75]*

Международное название *International nonproprietary name*	Торговое наименование *Brand name*	Форма выпуска *Dosage form*
Класс I (слабой степени активности) *Class I (low potency corticosteroids)*		
Гидрокортизона ацетат *Hydrocortisone acetate*	**Гидрокортизоновая мазь** *Hydrocortisone ointment*	**Мазь 1% — 10; 28,4 г** *Ointment 1% — 10; 28.4 g*
	Гидрокортизон никомед *Hydrocortison nycomed*	**Крем 1% — 10 г** *Cream 1% — 10 g*
Мазипредона гидрохлорид *Mazipredone hydrochloride*	**Депрезолон** *Depersolone*	**Мазь 0,25% — 10; 28,4 г** *Ointment 0.25% — 10; 28.4 g*
Преднизолон *Prednisolone*	**Преднизолон** *Prednisolone*	**Мазь 0,5% — 10; 20 г** *Ointment 0.5% — 10; 20 g*
	Преднизолоновая мазь *Prednisolone ointment*	**Мазь 0,5% — 10 г** *Ointment 0.5% — 10 g*
Класс II (умеренной степени активности) *Class II (medium potency corticosteroid)*		
Аклометазона дипропионат *Alclometasone dipropionate*	**Афлодерм** *Afloderm*	**Мазь 0,05% — 20 г** *Ointment 0.05% — 20 g*
		Крем 0,05% — 20 г *Cream 0.05% — 20 g*
Метилпреднизолона ацепонат *Methylprednisolone aceponate*	**Адвантан** *Advantan*	**Мазь 0,1% — 15 г** *Ointment 0.1% — 15 g*
		Мазь жирная 0,1% — 15 г *Oily ointment 0.1% — 15 g*
		Крем 0,1% — 15 г *Cream 0.1% — 15 g*
		Эмульсия 0,1% — 15 г *Emulsion 0.1% — 15 g*
Предникарбат *Prednicarbat*	**Дерматол** *Dermatol*	**Крем 0,25% — 10 г** *Cream 0.25% — 10 g*
		Мазь 0,25% — 10 г *Ointment 0.25 % — 10 g*
Флуметазона пивалат *Flumetasone pivalate*	**Лоринден** *Lorinden*	**Лосьон 0,02% — 15 мл** *Lotion 0.02% —15ml*
	Флувет *Flumetasone*	**Крем 2% — 15, 30 г** *Cream 2 % — 15, 30 g*
Класс III (высокой степени активности) *Class III (high potency glucocoricosteroids)*		
Бетаметазона валерат *Betamethasone valerate*	**Целестодерм В** *Celestoderm-V*	**Крем 0,1% — 15; 30 г** *Cream 0.1% — 15; 30 g*
		Мазь 0,1% — 15; 30 г *Ointment 0.1% — 15; 30 g*
Бетаметазона дипропионат *Betamethasone dipropionate*	**Белодерм** *Beloderm*	**Крем 0,05% — 30 г** *Cream 0.05% — 30 g*
		Мазь 0,05% — 30 г *Ointment 0.05% — 30 g*
	Акридерм *Akriderm*	**Крем 0,05% — 15 г** *Cream 0.05% — 15 g*
Бетаметазон *Betamethasone*	**Кутерид** *Kuterid*	**Крем 20 г** *Cream 20 g*
		Мазь 20 г *Ointment 20 g*
		0,64 мг бетаметазона в 1 г крема, мази *0.64 mg of betamethasone in 1 g of cream, ointment*
Будесонид *Budesonide*	**Апулеин** *Apulein*	**Крем 0,025% — 15 г** *Cream 0.025% — 15 g*
		Мазь 0,025% — 15 г *Ointment 0.025% — 15 g*

Продолжение таблицы 4

Международное название *International nonproprietary name*	Торговое наименование *Brand name*	Форма выпуска *Dosage form*
Мометазона фуроат *Mometasone furoate*	**Элоком** *Elocom*	**Крем 0,1% — 15 г** *Cream 0.1% — 15 g*
		Мазь 0,1% — 15 г *Ointment 0.1% — 15 g*
		Лосьон 0,1% — 20 мл *Lotion 0.1% — 20 ml*
Гидрокортизона 17-бутират *Hydrocortisone 17-butyrate*	**Локоид** *Locoid*	**Мазь 0,1% — 30 г** *Ointment 0.1% — 30 g*
		Крем 0,1% — 30 г *Cream 0.1% — 30 g*
		Липокрем 0,1% — 30 г *Lipocream 0.1% — 30 g*
		Лосьон 0,1% — 30 мл *Lotion 0.1% — 30 ml*
		Крело (эмульсия) 30 г *Crelo (emulsion) 30 g*
	Латикорт *Laticort*	**Крем 0,1% — 15 г** *Cream 0.1% — 15 g*
		Мазь 0,1% — 15 г *Ointment 0.1% — 15 g*
		Лосьон 0,1% — 15 мл *Lotion 0.1% — 15 ml*
Триамцинолона ацетонид *Triamcinolone acetonide*	**Фторокорт** *Ftorocort*	**Мазь 0,1% — 15 г** *Ointment 0.1% — 15 g*
	Полькортолон *Polcortolone*	**Мазь 0,1% — 15 г** *Ointment 0.1% — 15 g*
		Крем 0,1% — 15 г *Cream 0.1% — 15 g*
	Триакорт **Triacortum**	**Мазь 0,1% — 10 г** *Ointment 0.1% — 10 g*
	Кеналог *Kenalog*	**Крем 0,1% — 15 г** *Cream 0.1% — 15 g*
Флуоцинолона ацетонид *Fluocinolone acetonide*	**Флуцинар** *Flucinar*	**Мазь 0,025% — 15 г** *Ointment 0.025% — 15 g*
		Гель 0,025% — 15 г *Gel 0,025% — 15 g*
	Синафлан *Synaflan*	**Мазь 0,025% — 10 г** *Ointment 0,025% — 10 g*
Флутиказона пропионат *Fluticasone propionate*	**Кутивейт** *Cutivate*	**Крем 0,05% — 15 г** *Cream 0.05% — 15 g*
		Мазь 0,005% — 15 г *Ointment 0.005% — 15 g*
Класс IV (сверхвысокой степени активности) *Class IV (very high potency corticosteroids)*		
Клобетазона пропиона *Clobetasol propionate*	**Дермовейт** *Dermovate*	**Крем 0,05% — 25 г** *Cream 0.05% — 25 g*
		Мазь 0,05% — 25 г *Ointment 0.05% — 25 g*
	Кловейт *Clovate*	**Крем 0,05% — 15 г** *Cream 0.05% — 15 g*
		Крем 0,05% — 15 г *Cream 0.05% — 15 g*

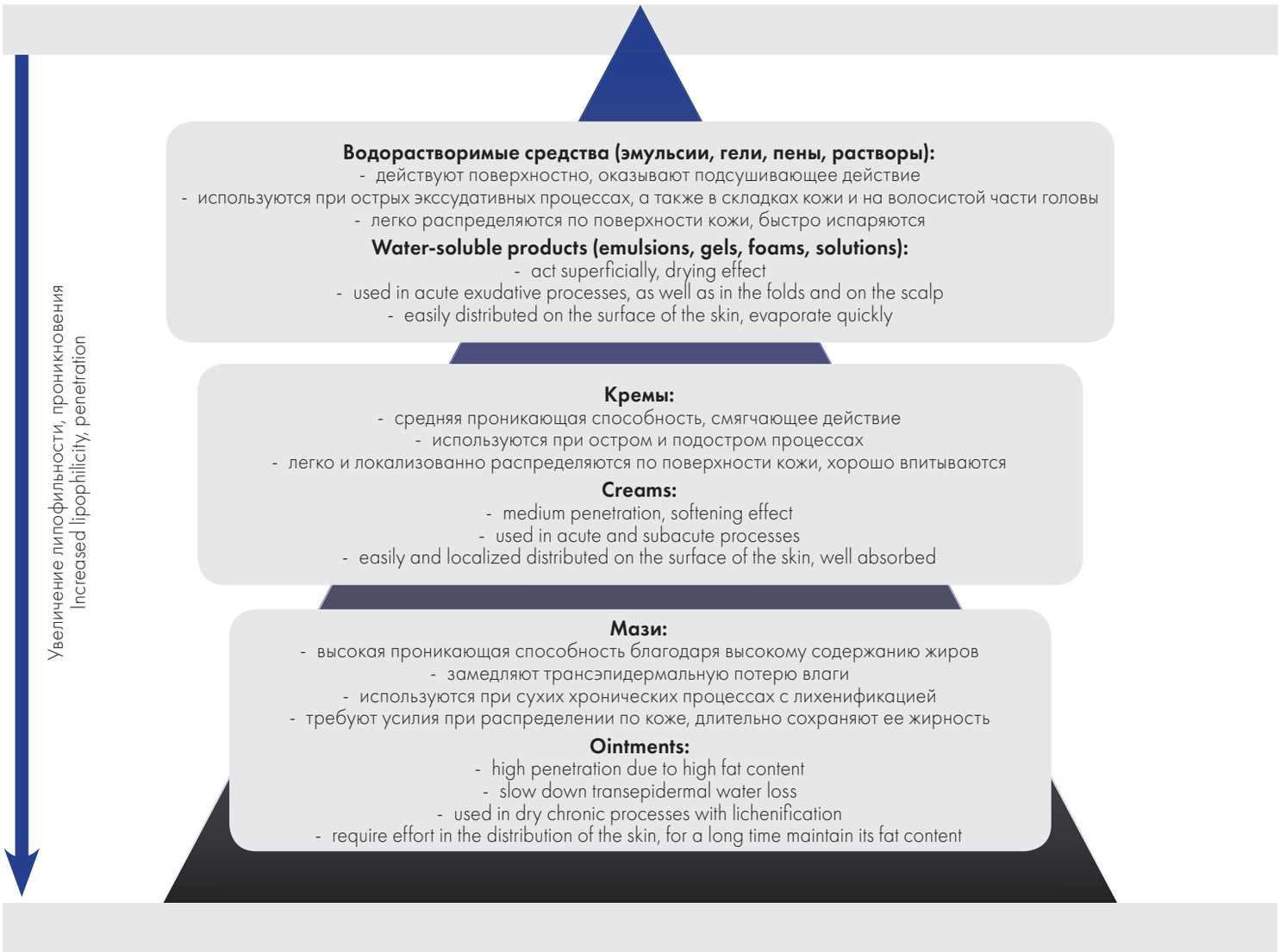

Рисунок 8. Эффективность наружных средств в зависимости от лекарственной формы
Figure 8. *Efficacy of topical medication depending on the form*

препарат является мультикиназным ингибитором ангиогенеза, но не влияет на Abl-киназу [79].

Можно предположить, что фолликулярные питириазоподобные реакции ИТК связаны с активностью в отношении рецепторов к PDGF и VEGF, общих с сорафенибом. Но сорафениб также блокирует и внутриклеточную киназу *BRAF*, активность ингибиторов *Bcr-Abl* в отношении которой слабая (табл. 1), хотя, оценивая ее экспрессию кератиноцитами и меланоцитами (табл. 2), можно подтвердить выше высказанное предположение о вовлеченности этой киназы в развитии дНЯ в виде фолликулярного кератоза и нарушений пигментации кожи.

Дальнейшее изучение механизмов развития дНЯ в зависимости от точек приложения ИТК в кожных структурах позволит не только определить оптимальные патогенетические методы лечения дНЯ и повысить качество жизни больных, но и будет способствовать лучшему пониманию иммунобиологии кожи.

Литература

1. Belum V.R., Cercek A., Sanz-Motilva V., Lacouture M.E. Dermatologic adverse events to targeted therapies in lower GI cancers: clinical presentation and management. Curr Treat Options Oncol. 2013; 14: 389–404. DOI: 10.1007/s11864-013-0254-4.

2. Sibaud V., Lamant L., Maisongrosse V., Delord J.-P. Adverse skin reactions induced by BRAF inhibitors: a systematic review. Ann Dermatol Venereol. 2013; 140: 510–20. DOI: 10.1016/j.annder.2013.02.031.

3. Tan Q., Wang W., Long Y., Chen G. Therapeutic effects and associated adverse events of multikinase inhibitors in metastatic renal cell carcinoma: A meta-analysis. Exp Ther Med. 2015; 9(6): 2275–80. DOI: 10.3892/etm.2015.2427.

4. Sibaud V. Dermatologic Reactions to Immune Checkpoint Inhibitors. Am J Clin Dermatol. 2017; 19(3): 345–61. DOI: 10.1007/s40257-017-0336-3.

5. Broekman F., Giovannetti E., Peters G.J. Tyrosine kinase inhibitors: Multi-targeted or single-targeted? World J Clin Oncol. 2011; 2(2): 80–93. DOI: 10.5306/wjco.v2.i2.80.

6. Туркина А.Г., Зарицкий А.Ю., Шуваев В.А. и др. Клинические рекомендации по диагностике и лечению хронического миелолейкоза. Клиническая онкогематология. 2017; 10(3): 294–316. DOI: 10.21320/2500-2139-2017-10-3-294-316

7. Turkina A.G., Vinogradova O., Lomaia E., Shatokhina E., et al. Phase-1 study of PF-114 mesylate in CML failing prior tyrosine kinase-inhibitor therapy. Blood. 2018; 132(S1): 790. DOI: 10.1182/blood-2018-99-116803.

8. Davis M.I., Hunt J.P., Herrgard S., et al. Comprehensive analysis of kinase inhibitor selectivity. Nat Biotechnol. 2011; 29(11): 1046–51. DOI: 10.1038/nbt.1990.

9. Manley P.W., Drueckes P., Fendrich G., et al. Extended kinase profile and properties of the protein kinase inhibitor nilotinib. Biochem Biophys Acta. 2010; 1804(3): 445–53. DOI: 10.1016/j.bbapap.2009.11.008.

10. Hartmann J.T., Haap M., Kopp H.G., Lipp H.P. Tyrosine kinase inhibitors — a review on pharmacology, metabolism and side effects. Curr Drug Metab. 2009; 10: 470–81. DOI: 10.2174/138920009788897975.

11. Remsing Rix L.L., Rix U., Colinge J., et al. Global target profile of the kinase inhibitor bosutinib in primary chronic myeloid leukemia cells. Leukemia. 2009; 23(3): 477–85. DOI: 10.1038/leu.2008.334.

12. O'Hare T., Shakespeare W.C., Zhu X., et al. AP24534, a pan-BCR-ABL inhibitor for chronic myeloid leukemia, potently inhibits the T315I mutant and overcomes mutation-based resistance. Cancer Cell. 2009; 16(5): 401–12. DOI: 10.1016/j.ccr.2009.09.028.

13. Schrock A.B., Gozgit J.M., Rivera V. The pan-BCR-ABL inhibitor ponatinib inhibits viability of gatekeeper mutant BCR-ABLT315I cells with greater potency than a nilotinib/MEK inhibitor combination. Clin. Cancer Res. 2012; 18: Abstract B15. DOI: 10.1158/1078-0432.MECHRES-B15.

14. Mian A.A., Badura S., Rafiei A., et al. PF-114, a novel selective pan-Bcr/Abl inhibitor for Philadelphia chromosome positive (Ph+) leukemia, effectively targets T315I and the other resistance mutants. European Hematologic Association, Stockholm, Sweden, June 13–16, 2013: S1177.

15. Зейфман А.А., Челышева Е.Ю., Туркина А.Г., Чилов Г.Г. Роль селективности ингибиторов тирозинкиназ в развитии побочных эффектов при терапии хронического миелолейкоза. Клиническая онкогематология. 2014; 7(1): 16–27.

16. Amitay-Laish I., Stemmer S.M., Lacouture M.E. Adverse cutaneous reactions secondary to tyrosine kinase inhibitors including imatinib mesylate, nilotinib, and dasatinib. Dermatol Ther. 2011; 24: 386–95. DOI: 10.1111/j.1529-8019.2011.01431.x.

17. Steegmann J.L., Baccarani M., Breccia M., et al. European LeukemiaNet recommendations for the management and avoidance of adverse events of treatment in chronic myeloid leukaemia. Leukemia. 2016; 30(8): 1648–71. DOI: 10.1038/leu.2016.104.

References

1. Belum V.R., Cercek A., Sanz-Motilva V., Lacouture M.E. Dermatologic adverse events to targeted therapies in lower GI cancers: clinical presentation and management. Curr Treat Options Oncol. 2013; 14: 389–404. DOI: 10.1007/s11864-013-0254-4.

2. Sibaud V., Lamant L., Maisongrosse V., Delord J.-P. Adverse skin reactions induced by BRAF inhibitors: a systematic review. Ann Dermatol Venereol. 2013; 140: 510–20. DOI: 10.1016/j.annder.2013.02.031.

3. Tan Q., Wang W., Long Y., Chen G. Therapeutic effects and associated adverse events of multikinase inhibitors in metastatic renal cell carcinoma: A meta-analysis. Exp Ther Med. 2015; 9(6): 2275–80. DOI: 10.3892/etm.2015.2427.

4. Sibaud V. Dermatologic Reactions to Immune Checkpoint Inhibitors. Am J Clin Dermatol. 2017; 19(3): 345–61. DOI: 10.1007/s40257-017-0336-3.

5. Broekman F., Giovannetti E., Peters G.J. Tyrosine kinase inhibitors: Multi-targeted or single-targeted? World J Clin Oncol. 2011; 2(2): 80–93. DOI: 10.5306/wjco.v2.i2.80.

6. Turkina A.G., Zaritskii A.Yu., Shuvaev V.A., et al. Clinical recommendations for the diagnosis and treatment of chronic myeloid leukemia. Klinicheskaya onkohematologiya. 2017; 10(3): 294–316. DOI: 10.21320/2500-2139-2017-10-3-294-316. (In Russian).

7. Turkina A.G., Vinogradova O., Lomaia E., Shatokhina E., et al. Phase-1 study of PF-114 mesylate in CML failing prior tyrosine kinase-inhibitor therapy. Blood. 2018; 132(S1): 790. DOI: 10.1182/blood-2018-99-116803.

8. Davis M.I., Hunt J.P., Herrgard S., et al. Comprehensive analysis of kinase inhibitor selectivity. Nat Biotechnol. 2011; 29(11): 1046–51. DOI: 10.1038/nbt.1990.

9. Manley P.W., Drueckes P., Fendrich G., et al. Extended kinase profile and properties of the protein kinase inhibitor nilotinib. Biochem Biophys Acta. 2010; 1804(3): 445–53. DOI: 10.1016/j.bbapap.2009.11.008.

10. Hartmann J.T., Haap M., Kopp H.G., Lipp H.P. Tyrosine kinase inhibitors — a review on pharmacology, metabolism and side effects. Curr Drug Metab. 2009; 10: 470–81. DOI: 10.2174/138920009788897975.

11. Remsing Rix L.L., Rix U., Colinge J., et al. Global target profile of the kinase inhibitor bosutinib in primary chronic myeloid leukemia cells. Leukemia. 2009; 23(3): 477–85. DOI: 10.1038/leu.2008.334.

12. O'Hare T., Shakespeare W.C., Zhu X., et al. AP24534, a pan-BCR-ABL inhibitor for chronic myeloid leukemia, potently inhibits the T315I mutant and overcomes mutation-based resistance. Cancer Cell. 2009; 16(5): 401–12. DOI: 10.1016/j.ccr.2009.09.028.

13. Schrock A.B., Gozgit J.M., Rivera V. The pan-BCR-ABL inhibitor ponatinib inhibits viability of gatekeeper mutant BCR-ABLT315I cells with greater potency than a nilotinib/MEK inhibitor combination. Clin. Cancer Res. 2012; 18: Abstract B15. DOI: 10.1158/1078-0432.MECHRES-B15.

14. Mian A.A., Badura S., Rafiei A., et al. PF-114, a novel selective pan-Bcr/Abl inhibitor for Philadelphia chromosome positive (Ph+) leukemia, effectively targets T315I and the other resistance mutants. European Hematologic Association, Stockholm, Sweden, June 13–16, 2013: S1177.

15. Zeifman A.A., Chelysheva E.Yu., Turkina A.G., Chilov G.G. The role of the selectivity of tyrosine kinase inhibitors in the development of side effects in the treatment of chronic myeloid leukemia. Klinicheskaya onkogematologiya. 2014; 7(1): 16-27 (In Russian).

16. Amitay-Laish I., Stemmer S.M., Lacouture M.E. Adverse cutaneous reactions secondary to tyrosine kinase inhibitors including imatinib mesylate, nilotinib, and dasatinib. Dermatol Ther. 2011; 24: 386–95. DOI: 10.1111/j.1529-8019.2011.01431.x.

17. Steegmann J.L., Baccarani M., Breccia M., et al. European LeukemiaNet recommendations for the management and avoidance of adverse events of treatment in chronic myeloid leukaemia. Leukemia. 2016; 30(8): 1648–71. DOI: 10.1038/leu.2016.104.

18. Park S.R., Ryu M.H., Ryoo B.Y., et al. Severe Imatinib-associated skin rash in gastrointestinal stromal tumor patients: management and clinical implications. Cancer Res Treat. 2016; 48(1): 162–70. DOI: 10.4143/crt.2015.017.
19. Hochhaus A., Kantarjian H.M., Baccarani M., et al. Dasatinib induces notable hematologic and cytogenetic responses in chronic-phase chronic myeloid leukemia after failure of imatinib therapy. Blood. 2007; 109: 2303–9. DOI: 10.1182/blood-2006-09-047266.
20. Drucker A.M., Wu S., Busam K.J., et al. Rash with the multitargeted kinase inhibitors nilotinib and dasatinib: meta-analysis and clinical characterization. Eur J Haematol. 2013; 90(2): 142–50. DOI: 10.1111/ejh.12052.
21. Assouline S., Laneuville P., Gambacorti-Passerini C. Panniculitis during dasatinib therapy for imatinib-resistant chronic myelogenous leukemia. N Engl J Med. 2006; 354(24): 2623–4. DOI: 10.1056/NEJMc053425.
22. Kantarjian H., Giles F., Wunderle L., et al. Nilotinib in imatinib-resistant CML and Philadelphia chromosome-positive ALL. N Engl J Med. 2006; 354(24): 2542–51. DOI: 10.1056/NEJMoa055104.
23. Kaune K.M., Baumgart M., Gesk S., et al. Bullous sweet syndrome in a patient with t(9; 22)(q34; q11)-positive chronic myeloid leukemia treated with the tyrosine kinase inhibitor nilotinib: interphase cytogenetic detection of BCR-ABL-positive lesional cells. Arch Dermatol. 2008; 144: 361–4. DOI: 10.1001/archderm.144.3.361.
24. Cortes J.E., Kantarjian H., Shah N.P., et al. Ponatinib in refractory Philadelphia chromosome-positive leukemias. N Engl J Med. 2012; 367(22): 2075–88. DOI: 10.1056/nejmoa1205127.
25. Jack A., Mauro M.J., Ehst B.D. Pityriasis rubra pilaris-like eruption associated with the multikinase inhibitor ponatinib. J Am Acad Dermatol. 2013; 69(5): e249–50. DOI: 10.1016/j.jaad.2013.04.061.
26. Быков В.Л. Глава 4. Кожа и ее производные. Частная гистология человека. СПб.: Сотис, 2001: 56–70.
27. Uhlén M, Fagerberg L, Hallström BM, Lindskog C, Oksvold P, Mardinoglu A, et al. Tissue-based map of the human proteome. Science. 2015; 347(6220): 1260419. DOI: 10.1126/science.1260419.
28. Wilgus T.A., Matthies A.M., Radek K.A., Dovi J.V., Burns A.L., Shankar R., et al. Novel function for vascular endothelial growth factor receptor-1 on epidermal keratinocytes. Am J Pathol. 2005; 167: 1257–66. DOI: 10.1371/journal.pmed.0040234.
29. US Department of Health and Human Services et al. Common terminology criteria for adverse events (CTCAE) version 4.0. National Institutes of Health, National Cancer Institute. 2009; 4(03).
30. Brazzelli V., Grasso V., Borroni G. Imatinib, dasatinib and nilotinib: a review of adverse cutaneous reactions with emphasis on our clinical experience. J Eur Acad Dermatol Venereol. 2013; 27(12): 1471–80. DOI: 10.1111/jdv.12172.
31. Valeyrie L., Bastuji-Garin S., Revuz J., et al. Adverse cutaneous reactions to imatinib (STI571) in Philadelphia chromosome-positive leukemias: A prospective study of 54 patients. J Am Acad Dermatol. 2003; 48: 201–6. DOI: 10.1067/mjd.2003.44.
32. Cortes J.E., Baccarani M., Guilhot F., et al. Phase III, randomized, open-label study of daily imatinib mesylate 400 mg versus 800 mg in patients with newly diagnosed, previously untreated chronic myeloid leukemia in chronic phase using molecular end points: tyrosine kinase inhibitor optimization and selectivity study. J Clin Oncol. 2010; 28(3): 424–30. DOI: 10.1200/JCO.2009.25.3724.
33. Pretel-Irazabal M., Tuneu-Valls A., Ormaechea-Pérez N. Adverse Skin Effects of Imatinib, a Tyrosine Kinase Inhibitor. Actas Dermosifiliogr. 2014; 105(7): 655–62. DOI: 10.1016/j.adengl.2014.07.010.
34. Arora B., Kumar L., Sharma A., et al. Pigmentary changes in chronic myeloid leukemia patients treated with imatinib mesylate. Ann Oncol. 2004; 15(2): 358–9. DOI: 10.1093/annonc/md-h068.

18. Park S.R., Ryu M.H., Ryoo B.Y., et al. Severe Imatinib-associated skin rash in gastrointestinal stromal tumor patients: management and clinical implications. Cancer Res Treat. 2016; 48(1): 162–70. DOI: 10.4143/crt.2015.017.
19. Hochhaus A., Kantarjian H.M., Baccarani M., et al. Dasatinib induces notable hematologic and cytogenetic responses in chronic-phase chronic myeloid leukemia after failure of imatinib therapy. Blood. 2007; 109: 2303–9. DOI: 10.1182/blood-2006-09-047266.
20. Drucker A.M., Wu S., Busam K.J., et al. Rash with the multitargeted kinase inhibitors nilotinib and dasatinib: meta-analysis and clinical characterization. Eur J Haematol. 2013; 90(2): 142–50. DOI: 10.1111/ejh.12052.
21. Assouline S., Laneuville P., Gambacorti-Passerini C. Panniculitis during dasatinib therapy for imatinib-resistant chronic myelogenous leukemia. N Engl J Med. 2006; 354(24): 2623–4. DOI: 10.1056/NEJMc053425.
22. Kantarjian H., Giles F., Wunderle L., et al. Nilotinib in imatinib-resistant CML and Philadelphia chromosome-positive ALL. N Engl J Med. 2006; 354(24): 2542–51. DOI: 10.1056/NEJMoa055104.
23. Kaune K.M., Baumgart M., Gesk S., et al. Bullous sweet syndrome in a patient with t(9; 22)(q34; q11)-positive chronic myeloid leukemia treated with the tyrosine kinase inhibitor nilotinib: interphase cytogenetic detection of BCR-ABL-positive lesional cells. Arch Dermatol. 2008; 144: 361–4. DOI: 10.1001/archderm.144.3.361.
24. Cortes J.E., Kantarjian H., Shah N.P., et al. Ponatinib in refractory Philadelphia chromosome-positive leukemias. N Engl J Med. 2012; 367(22): 2075–88. DOI: 10.1056/nejmoa1205127.
25. Jack A., Mauro M.J., Ehst B.D. Pityriasis rubra pilaris-like eruption associated with the multikinase inhibitor ponatinib. J Am Acad Dermatol. 2013; 69(5): e249–50. DOI: 10.1016/j.jaad.2013.04.061.
26. Bykov V.L. Chapter 4. Skin and its derivatives. Human histology. Saint Petersburg: Sotis, 2001: 56–70 (In Russian).
27. Uhlén M, Fagerberg L, Hallström BM, Lindskog C, Oksvold P, Mardinoglu A, et al. Tissue-based map of the human proteome. Science. 2015; 347(6220): 1260419. DOI: 10.1126/science.1260419.
28. Wilgus T.A., Matthies A.M., Radek K.A., Dovi J.V., Burns A.L., Shankar R., et al. Novel function for vascular endothelial growth factor receptor-1 on epidermal keratinocytes. Am J Pathol. 2005; 167: 1257–66. DOI: 10.1371/journal.pmed.0040234.
29. US Department of Health and Human Services et al. Common terminology criteria for adverse events (CTCAE) version 4.0. National Institutes of Health, National Cancer Institute. 2009; 4(03).
30. Brazzelli V., Grasso V., Borroni G. Imatinib, dasatinib and nilotinib: a review of adverse cutaneous reactions with emphasis on our clinical experience. J Eur Acad Dermatol Venereol. 2013; 27(12): 1471–80. DOI: 10.1111/jdv.12172.
31. Valeyrie L., Bastuji-Garin S., Revuz J., et al. Adverse cutaneous reactions to imatinib (STI571) in Philadelphia chromosome-positive leukemias: A prospective study of 54 patients. J Am Acad Dermatol. 2003; 48: 201–6. DOI: 10.1067/mjd.2003.44.
32. Cortes J.E., Baccarani M., Guilhot F., et al. Phase III, randomized, open-label study of daily imatinib mesylate 400 mg versus 800 mg in patients with newly diagnosed, previously untreated chronic myeloid leukemia in chronic phase using molecular end points: tyrosine kinase inhibitor optimization and selectivity study. J Clin Oncol. 2010; 28(3): 424–30. DOI: 10.1200/JCO.2009.25.3724.
33. Pretel-Irazabal M., Tuneu-Valls A., Ormaechea-Pérez N. Adverse Skin Effects of Imatinib, a Tyrosine Kinase Inhibitor. Actas Dermosifiliogr. 2014; 105(7): 655–62. DOI: 10.1016/j.adengl.2014.07.010.
34. Arora B., Kumar L., Sharma A., et al. Pigmentary changes in chronic myeloid leukemia patients treated with imatinib mesylate. Ann Oncol. 2004; 15(2): 358–9. DOI: 10.1093/annonc/md-h068.

35. Paolino G., Didona D., Clerico R., et al. Skin lesions in patients treated with imatinib mesylate: a 5-year prospective study. Cutis. 2016; 97(6): E12–6.
36. Esmaeli B., Prieto V.G., Butler C.E., et al. Severe periorbital edema secondary to STI571 (Gleevec). Cancer. 2002; 95(4): 881–7. DOI: 10.1002/cncr.10729.
37. Deininger M.W.N., O'Brien S.G., Ford J.M., Druker B.J. Practical management of patients with chronic myeloid leukemia receiving Imatinib. J Clin Oncol. 2003; 21(8): 1637–47. DOI: 10.1200/JCO.2003.11.143.
38. McClelland C.M., Harocopos G.J., Custer P.L. Periorbital edema secondary to imatinib mesylate. Clin Ophthalmol. 2010; 4: 427–31. DOI: 10.2147/OPTH.S8521.
39. Ebnoether M., Stentoft J., Ford J., et al. Cerebral oedema as a possible complication of treatment with imatinib. Lancet. 2002; 359: 1751–2. DOI: 10.1016/S0140-6736(02)08616-6.
40. Ransohoff J.D., Kwong B.Y. Cutaneous adverse events of targeted therapies for hematolymphoid malignancies. Clin Lymphoma Myeloma Leuk. 2017; 17(12): 834–51. DOI: 10.1016/j.clml.2017.07.005.
41. Etienne G., Cony-Makhoul P., Mahon F.X. Imatinib mesylate and gray hair. N Eng J Med. 2002; 347(6): 446. DOI: 10.1056/NEJM200208083470614.
42. Legros L., Cassuto J.P., Ortonne J.P. Imatinib mesilate (Glivec®): a systemic depigmenting agent for extensive vitiligo? Br J Dermatol. 2005; 153(3): 691–2. DOI: 10.1111/j.1365-2133.2005.06813.x.
43. Llamas-Velasco M., Fraga J., Kutzner H., et al. Hypopigmented macules secondary to imatinib for the treatment of chronic myeloid leukemia: a histopathologic and immunohistochemical study. J Cutan Pathol. 2014; 41(5): 417–26. DOI: 10.1111/cup.12298.
44. Cario-André M., Ardilouze L., Pain C., et al. Imatinib mesilate inhibits melanogenesis in vitro. Br J Dermatol. 2006; 155(2): 493–4. DOI: 10.1111/j.1365-2133.2006.07359.x.
45. Dippel E., Haas N., Grabbe J., et al. Expression of the c-kit receptor in hypomelanosis: a comparative study between piebaldism, naevus depigmentosus and vitiligo. Br J Dermatol. 1995; 132: 182–9. DOI: 10.1111/j.1365-2133.1995.tb05011.x.
46. Sendagorta E., Herranz P., Feito M., et al. Lichenoid drug eruption related to Imatinib: report of a new case and review of the literature. Clin Exp Dermatol. 2009; 34(7): e315–6. DOI: 10.1111/j.1365-2230.2009.03266.x.
47. Bhatia A., Kanish B., Chaudhary P. Lichenoid drug eruption due to imatinib mesylate. Int J Appl Basic Med Res. 2015; 5(1): 68–9. DOI: 10.4103/2229-516X.149253.
48. Broshtilova V., Balabanova M. Cross skin reactivity to tyrosine kinase inhibitors in a patient with chronic myeloid leukemia. J Cancer Ther. 2013; 4(7): 1141–4. DOI: 10.4236/jct.2013.47130.
49. Gupta S., Jawanda M.K. Oral Lichen Planus: An Update on Etiology, Pathogenesis, Clinical Presentation, Diagnosis and Management. Indian J Dermatol. 2015; 60(3): 222–9. DOI: 10.1111/j.1365-2230.2009.03266.x.
50. Lage D., Juliano P.B., Metze K., et al. Lichen planus and lichenoid drug-induced eruption: a histological and immunohistochemical study. Int J Dermatol. 2012; 51(10): 1199–205. DOI: 10.1111/j.1365-4632.2011.05113.x.
51. Kawakami T., Kawanabe T., Soma Y. Cutaneous lichenoid eruption caused by Imatinib mesylate in a Japanese patient with chronic myeloid leukaemia. Acta Dermatol Venereol. 2009; 89(3): 325–6. DOI: 10.2340/00015555-0636.
52. Chan C.S, Browning J., Smith-Zagone M.J., et al. Cutaneous lichenoid dermatitis associated with imatinib mesylate. Dermatol Online J. 2007; 13(2): 29.
53. Bolognia J.L., Jorizzo J.J., Schaffer J.V., et al. Dermatology. 4-th edition. Elsevier, London, 2018.
54. Sandhu S.V., Sandhu J.S., Bansal H., Dua V. Oral lichen planus and stress: An appraisal. Contemp Clin Dent. 2014; 5(3): 352–6. DOI: 10.4103/0976-237X.137946.

35. Paolino G., Didona D., Clerico R., et al. Skin lesions in patients treated with imatinib mesylate: a 5-year prospective study. Cutis. 2016; 97(6): E12–6.
36. Esmaeli B., Prieto V.G., Butler C.E., et al. Severe periorbital edema secondary to STI571 (Gleevec). Cancer. 2002; 95(4): 881–7. DOI: 10.1002/cncr.10729.
37. Deininger M.W.N., O'Brien S.G., Ford J.M., Druker B.J. Practical management of patients with chronic myeloid leukemia receiving Imatinib. J Clin Oncol. 2003; 21(8): 1637–47. DOI: 10.1200/JCO.2003.11.143.
38. McClelland C.M., Harocopos G.J., Custer P.L. Periorbital edema secondary to imatinib mesylate. Clin Ophthalmol. 2010; 4: 427–31. DOI: 10.2147/OPTH.S8521.
39. Ebnoether M., Stentoft J., Ford J., et al. Cerebral oedema as a possible complication of treatment with imatinib. Lancet. 2002; 359: 1751–2. DOI: 10.1016/S0140-6736(02)08616-6.
40. Ransohoff J.D., Kwong B.Y. Cutaneous adverse events of targeted therapies for hematolymphoid malignancies. Clin Lymphoma Myeloma Leuk. 2017; 17(12): 834–51. DOI: 10.1016/j.clml.2017.07.005.
41. Etienne G., Cony-Makhoul P., Mahon F.X. Imatinib mesylate and gray hair. N Eng J Med. 2002; 347(6): 446. DOI: 10.1056/NEJM200208083470614.
42. Legros L., Cassuto J.P., Ortonne J.P. Imatinib mesilate (Glivec®): a systemic depigmenting agent for extensive vitiligo? Br J Dermatol. 2005; 153(3): 691–2. DOI: 10.1111/j.1365-2133.2005.06813.x.
43. Llamas-Velasco M., Fraga J., Kutzner H., et al. Hypopigmented macules secondary to imatinib for the treatment of chronic myeloid leukemia: a histopathologic and immunohistochemical study. J Cutan Pathol. 2014; 41(5): 417–26. DOI: 10.1111/cup.12298.
44. Cario-André M., Ardilouze L., Pain C., et al. Imatinib mesilate inhibits melanogenesis in vitro. Br J Dermatol. 2006; 155(2): 493–4. DOI: 10.1111/j.1365-2133.2006.07359.x.
45. Dippel E., Haas N., Grabbe J., et al. Expression of the c-kit receptor in hypomelanosis: a comparative study between piebaldism, naevus depigmentosus and vitiligo. Br J Dermatol. 1995; 132: 182–9. DOI: 10.1111/j.1365-2133.1995.tb05011.x.
46. Sendagorta E., Herranz P., Feito M., et al. Lichenoid drug eruption related to Imatinib: report of a new case and review of the literature. Clin Exp Dermatol. 2009; 34(7): e315–6. DOI: 10.1111/j.1365-2230.2009.03266.x.
47. Bhatia A., Kanish B., Chaudhary P. Lichenoid drug eruption due to imatinib mesylate. Int J Appl Basic Med Res. 2015; 5(1): 68–9. DOI: 10.4103/2229-516X.149253.
48. Broshtilova V., Balabanova M. Cross skin reactivity to tyrosine kinase inhibitors in a patient with chronic myeloid leukemia. J Cancer Ther. 2013; 4(7): 1141–4. DOI: 10.4236/jct.2013.47130.
49. Gupta S., Jawanda M.K. Oral Lichen Planus: An Update on Etiology, Pathogenesis, Clinical Presentation, Diagnosis and Management. Indian J Dermatol. 2015; 60(3): 222–9. DOI: 10.1111/j.1365-2230.2009.03266.x.
50. Lage D., Juliano P.B., Metze K., et al. Lichen planus and lichenoid drug-induced eruption: a histological and immunohistochemical study. Int J Dermatol. 2012; 51(10): 1199–205. DOI: 10.1111/j.1365-4632.2011.05113.x.
51. Kawakami T., Kawanabe T., Soma Y. Cutaneous lichenoid eruption caused by Imatinib mesylate in a Japanese patient with chronic myeloid leukaemia. Acta Dermatol Venereol. 2009; 89(3): 325–6. DOI: 10.2340/00015555-0636.
52. Chan C.S, Browning J., Smith-Zagone M.J., et al. Cutaneous lichenoid dermatitis associated with imatinib mesylate. Dermatol Online J. 2007; 13(2): 29.
53. Bolognia J.L., Jorizzo J.J., Schaffer J.V., et al. Dermatology. 4-th edition. Elsevier, London, 2018.
54. Sandhu S.V., Sandhu J.S., Bansal H., Dua V. Oral lichen planus and stress: An appraisal. Contemp Clin Dent. 2014; 5(3): 352–6. DOI: 10.4103/0976-237X.137946.

55. Kuraishi N., Nagai Y., Hasegawa M., Ishikawa O. Lichenoid drug eruption with palmoplantar hyperkeratosis due to imatinib mesylate: a case report and a review of the literature. Acta Derm Venereol. 2010; 90(1): 73–6. DOI: 10.2340/00015555-0758.

56. Dalmau J., Peramiguel L., Puig L., et al. Imatinib-associated lichenoid eruption: acitretin treatment allows maintained antineoplastic effect. Br J Dermatol. 2006; 154(6): 1213–6. DOI: 10.1111/j.1365-2133.2006.07276.x.

57. Hsiao L.T., Chung H.M., Lin J.T., et al. Stevens-Johnson syndrome after treatment with STI571: a case report. Br J Haematol. 2002; 117(3): 620–2. DOI: 10.1046/j.1365-2141.2002.03499.x.

58. Khoury H.J., Guilhot F., Hughes T.P., et al. Dasatinib treatment for Philadelphia chromosome-positive leukemias: practical considerations. Cancer. 2009; 115(7): 1381–94. DOI: 10.1002/cncr.24155.

59. Jabbour E., Kantarjian H., Cortes J. Use of Second- and Third-Generation Tyrosine Kinase Inhibitors in the Treatment of Chronic Myeloid Leukemia: An Evolving Treatment Paradigm. Clin Lymphoma Myeloma Leuk. 2015; 15(6): 323–34. DOI: 10.1016/j.clml.2015.03.006.

60. Shah N.P., Kim D.W., Kantarjian H.M., et al. Dasatinib 50 mg or 70 mg BID compared to 100 mg or 140 mg QD in patients with CML in chronic phase (CP) who are resistant or intolerant to imatinib: one-year results of CA180034. J Clin Oncol. 2007; 25: 7004. DOI: 10.1200/jco.2007.25.18_suppl.7004.

61. Kantarjian H.M., Giles F., Gattermann N., et al. Nilotinib (formerly AMN107), a highly selective BCR-ABL tyrosine kinase inhibitor, is effective in patients with Philadelphia chromosome-positive chronic myelogenous leukemia in chronic phase following imatinib resistance and intolerance. Blood. 2007; 110(10): 3540–6. DOI: 10.1182/blood-2007-03-080689.

62. Kantarjian H.M., Hochhaus A., Saglio G., et al. Nilotinib versus imatinib for the treatment of patients with newly diagnosed chronic phase, Philadelphia chromosome-positive, chronic myeloid leukaemia: 24-month minimum follow-up of the phase 3 randomised ENESTnd trial. Lancet Oncol. 2011; 12(9): 841–51. DOI: 10.1016/S1470-2045(11)70201-7.

63. Fuchs-Telem D., Sarig O., van Steensel M.A., et al. Familial pityriasis rubra pilaris is caused by mutations in CARD14. Am J Hum Genet. 2012; 91(1): 163–70. DOI: 10.1016/j.ajhg.2012.05.010.

64. Shen A.Q., Wilson N.M., Gleason S.L., Khoury H.J. Bosutinib in the treatment of patients with Philadelphia chromosome-positive (Ph+) chronic myelogenous leukemia: an overview. Ther Adv Hematol. 2014; 5(1): 13–7. DOI: 10.1177/2040620713510481.

65. Orenay O.M., Tamer F., Sarifakioglu E., Yildirim U. Lamellar ichthyosis-like eruption associated with ponatinib. Acta Dermatovenerol Alp Pannonica Adriat. 2016; 25(3): 59–60. DOI: 10.15570/actaapa.2016.17.

66. Lin H.-Y., Hsu C.-H., Cheng S.-T., Chang C.-H. Imatinib-induced exacerbation of psoriasis in a patient with recurrent dermatofibrosarcoma protuberans: A case report and review of the literature. Dermatolog Sinica. 2016; 34(1): 26–8. DOI: 10.1016/j.dsi.2015.02.006.

67. Колотова Е.С., Татарский В.В., Зейфман А.А. и др. PF-114, новый ингибитор тирозинкиназы Bcr-Abl, снижает фосфорилирование CrkL и вызывает гибель клеток хронического миелоидного лейкоза. Клин. онкогематол. 2016; 9(1): 1–5. DOI: 10.21320/2500-2139-2016-9-1-1-5.

68. Turkina A.G., Shukhov O.A., Chelysheva E.Yu., et al. Updated results from the ongoing phase I study of PF-114 mesylate in patients with CML with failure of prior TKI therapy. HemaSphere. 2018; 2(S1): 139–40.

69. Baskaynak G., Kreuzer K.-A., Schwarz M., et al. Squamous cutaneous epithelial cell carcinoma in two CML patients with progressive disease under Imatinib treatment. Eur J Haematol. 2003; 70(4): 231–4. DOI: 10.1034/j.1600-0609.2003.00044.x.

55. Kuraishi N., Nagai Y., Hasegawa M., Ishikawa O. Lichenoid drug eruption with palmoplantar hyperkeratosis due to imatinib mesylate: a case report and a review of the literature. Acta Derm Venereol. 2010; 90(1): 73–6. DOI: 10.2340/00015555-0758.

56. Dalmau J., Peramiguel L., Puig L., et al. Imatinib-associated lichenoid eruption: acitretin treatment allows maintained antineoplastic effect. Br J Dermatol. 2006; 154(6): 1213–6. DOI: 10.1111/j.1365-2133.2006.07276.x.

57. Hsiao L.T., Chung H.M., Lin J.T., et al. Stevens-Johnson syndrome after treatment with STI571: a case report. Br J Haematol. 2002; 117(3): 620–2. DOI: 10.1046/j.1365-2141.2002.03499.x.

58. Khoury H.J., Guilhot F., Hughes T.P., et al. Dasatinib treatment for Philadelphia chromosome-positive leukemias: practical considerations. Cancer. 2009; 115(7): 1381–94. DOI: 10.1002/cncr.24155.

59. Jabbour E., Kantarjian H., Cortes J. Use of Second- and Third-Generation Tyrosine Kinase Inhibitors in the Treatment of Chronic Myeloid Leukemia: An Evolving Treatment Paradigm. Clin Lymphoma Myeloma Leuk. 2015; 15(6): 323–34. DOI: 10.1016/j.clml.2015.03.006.

60. Shah N.P., Kim D.W., Kantarjian H.M., et al. Dasatinib 50 mg or 70 mg BID compared to 100 mg or 140 mg QD in patients with CML in chronic phase (CP) who are resistant or intolerant to imatinib: one-year results of CA180034. J Clin Oncol. 2007; 25: 7004. DOI: 10.1200/jco.2007.25.18_suppl.7004.

61. Kantarjian H.M., Giles F., Gattermann N., et al. Nilotinib (formerly AMN107), a highly selective BCR-ABL tyrosine kinase inhibitor, is effective in patients with Philadelphia chromosome-positive chronic myelogenous leukemia in chronic phase following imatinib resistance and intolerance. Blood. 2007; 110(10): 3540–6. DOI: 10.1182/blood-2007-03-080689.

62. Kantarjian H.M., Hochhaus A., Saglio G., et al. Nilotinib versus imatinib for the treatment of patients with newly diagnosed chronic phase, Philadelphia chromosome-positive, chronic myeloid leukaemia: 24-month minimum follow-up of the phase 3 randomised ENESTnd trial. Lancet Oncol. 2011; 12(9): 841–51. DOI: 10.1016/S1470-2045(11)70201-7.

63. Fuchs-Telem D., Sarig O., van Steensel M.A., et al. Familial pityriasis rubra pilaris is caused by mutations in CARD14. Am J Hum Genet. 2012; 91(1): 163–70. DOI: 10.1016/j.ajhg.2012.05.010.

64. Shen A.Q., Wilson N.M., Gleason S.L., Khoury H.J. Bosutinib in the treatment of patients with Philadelphia chromosome-positive (Ph+) chronic myelogenous leukemia: an overview. Ther Adv Hematol. 2014; 5(1): 13–7. DOI: 10.1177/2040620713510481.

65. Orenay O.M., Tamer F., Sarifakioglu E., Yildirim U. Lamellar ichthyosis-like eruption associated with ponatinib. Acta Dermatovenerol Alp Pannonica Adriat. 2016; 25(3): 59–60. DOI: 10.15570/actaapa.2016.17.

66. Lin H.-Y., Hsu C.-H., Cheng S.-T., Chang C.-H. Imatinib-induced exacerbation of psoriasis in a patient with recurrent dermatofibrosarcoma protuberans: A case report and review of the literature. Dermatolog Sinica. 2016; 34(1): 26–8. DOI: 10.1016/j.dsi.2015.02.006.

67. Kolotova E.S., Tatarskii V.V., Zeifman A.A., et al. PF-114, a Novel Inhibitor of Bcr-Abl Chimeric Tyrosine Kinase, Attenuates Intracellular CrkL Phosphorylation and Kills Chronic Myeloid Leukemia Cells. Klinicheskaya Onkogematologiya. 2016; 9(1): 1–5. DOI: 10.21320/2500-2139-2016-9-1-1-5.(In Russian).

68. Turkina A.G., Shukhov O.A., Chelysheva E.Yu., et al. Updated results from the ongoing phase I study of PF-114 mesylate in patients with CML with failure of prior TKI therapy. HemaSphere. 2018; 2(S1): 139–40.

69. Baskaynak G., Kreuzer K.-A., Schwarz M., et al. Squamous cutaneous epithelial cell carcinoma in two CML patients with progressive disease under Imatinib treatment. Eur J Haematol. 2003; 70(4): 231–4. DOI: 10.1034/j.1600-0609.2003.00044.x.

70. Balagula Y., Busam K.J., Carvajal R.D., et al. Keratoacanthomas associated with imatinib mesylate. Acta Oncologica. 2011; 50(4): 593–5. DOI: 10.3109/0284186X.2010.537690.
71. Llamas-Velasco M., Fraga J., Solano-López G.E., et al. Multiple eruptive dermatofibromas related to Imatinib treatment. J Eur Acad Dermatol Venereol. 2013; 28(7): 979–81. DOI: 10.1111/jdv.12328.
72. Camarasa J.G., Gimenez-Arnau A. Глюкокортикоиды местные. В кн.: Европейское руководство по лечению дерматологических заболеваний. Под ред. А.Д. Кацамбаса, Т.М. Лотти., К. Дессиниоти, А.М. Д'Эрме. М.: МЕДпресс-информ, 2009: 638–51.
73. Sulzberger M.B., Witten V.H. The effect of topically applied compound F in selected dermatoses. J Invest Dermatol. 1952; 19: 101–2. DOI: 10.1038/jid.1952.72.
74. Goa K.L. Clinical Pharmacology and Pharmacokinetic Properties of Topically Applied Corticosteroids. Drugs. 1988; 36: 51–61. DOI: 10.2165/00003495-198800365-00011.
75. Томас П. Хэбиф. Кожные болезни: Диагностика и лечение. М.: МЕДпресс-информ, 2016: 704.
76. Стоякова И.В., Люцко В.В. Лекарственные средства и формы в практике дерматолога. Современные проблемы здравоохранения и медицинской статистики, 2015; 4: 2–18.
77. Packer L.M., Rana S., Hayward R., et al. Nilotinib and MEK inhibitors induce synthetic lethality through paradoxical activation of RAF in drug-resistant chronic myeloid leukemia. Cancer Cell. 2011; 20: 715–27. DOI: 10.1016/j.ccr.2011.11.004.
78. Rinderknecht J.D., Goldinger S.M., Rozati S., et al. RASopathic skin eruptions during vemurafenib therapy. PLoS One. 2013; 8: e58721. DOI: 10.1371/journal.pone.0058721.
79. Kong H.H., Turner M.L. Array of cutaneous adverse effects associated with sorafenib. J Am Acad Dermatol. 2009; 61: 360–1. DOI: 10.1016/j.jaad.2009.02.004.

70. Balagula Y., Busam K.J., Carvajal R.D., et al. Keratoacanthomas associated with imatinib mesylate. Acta Oncologica. 2011; 50(4): 593–5. DOI: 10.3109/0284186X.2010.537690.
71. Llamas-Velasco M., Fraga J., Solano-López G.E., et al. Multiple eruptive dermatofibromas related to Imatinib treatment. J Eur Acad Dermatol Venereol. 2013; 28(7): 979–81. DOI: 10.1111/jdv.12328.
72. Camarasa J.G., Gimenez-Arnau A. Glucocorticoids local. European Handbook of Dermatological Treatments. Katsambas, A.D., Lotti, T., Dessinioti, C., D'Erme, A.M. Moscow: MEDpress-inform, 2009: 638–51 (In Russian).

73. Sulzberger M.B., Witten V.H. The effect of topically applied compound F in selected dermatoses. J Invest Dermatol.1952; 19: 101–2. DOI: 10.1038/jid.1952.72.
74. Goa K.L. Clinical Pharmacology and Pharmacokinetic Properties of Topically Applied Corticosteroids. Drugs. 1988: 36: 51–61. DOI: 10.2165/00003495-198800365-00011.
75. Tomas P. Hebif. M. Skin diseases: diagnosis and treatment. Moscow: MEDpress-inform, 2016: 704 (In Russian).
76. Stoyakova I.B., Lyucko V.V. Medicines and forms in the practice of a dermatologist. Sovremennye problemy zdravoohraneniya i medicinskoj statistiki. 2015; 4: 2–18 (In Russian).
77. Packer L.M., Rana S., Hayward R., et al: Nilotinib and MEK inhibitors induce synthetic lethality through paradoxical activation of RAF in drug-resistant chronic myeloid leukemia. Cancer Cell. 2011; 20: 715–27. DOI: 10.1016/j.ccr.2011.11.004.
78. Rinderknecht J.D., Goldinger S.M., Rozati S., et al. RASopathic skin eruptions during vemurafenib therapy. PLoS One. 2013; 8: e58721. DOI: 10.1371/journal.pone.0058721.
79. Kong H.H., Turner M.L. Array of cutaneous adverse effects associated with sorafenib. J Am Acad Dermatol. 2009; 61: 360–1. DOI: 10.1016/j.jaad.2009.02.004.

Информация об авторах

Шатохина Евгения Афанасьевна*, кандидат медицинских наук, доцент кафедры дерматовенерологии и косметологии ФГБУ ДПО «Центральная государственная медицинская академия» Управления делами Президента РФ; врач дерматовенеролог клинического отдела ФГБУ «Национальный медицинский исследовательский центр гематологии» Министерства здравоохранения Российской Федерации;
e-mail: e.a.shatokhina@gmail.com.
ORCID: http://orcid.org/0000-0002-0238-6563

Туркина Анна Григорьевна, доктор медицинских наук, профессор, заведующий научно-консультативным отделением химиотерапии миелопролиферативных заболеваний ФГБУ «Национальный медицинский исследовательский центр гематологии» Министерства здравоохранения Российской Федерации,
e-mail: turkianna@yandex.ru.
ORCID: http://orcid.org/0000-0001-9947-2371

Круглова Лариса Сергеевна, доктор медицинских наук, профессор, заведующий кафедрой дерматовенерологии и косметологии ФГБУ ДПО «Центральная государственная медицинская академия» Управления делами Президента РФ
e-mail: kruglovals@mail.ru.
ORCID: http://orcid.org/0000-0002-5044-5265

*** Автор, ответственный за переписку**
Поступила: 01.09.2019
Принята к печати: 25.12.2019

Information about the authors

Evgeniya A. Shatokhina*, Cand Sci. (Med), Associate-Professor of the Department of Dermatovenerology and Cosmetology of Central State Medical Academy under the Administrative Department of the President of the Russian Federation, Moscow, dermatovenerologist of the clinical department of the National Research Center for Hematology;
e-mail: e.a.shatokhina@gmail.com.
ORCID: http://orcid.org/0000-0002-0238-6563

Anna G. Turkina, Dr. Sci. (Med.), Professor, Head of the Scientific Advisory Department of Chemotherapy of Myeloproliferative Diseases, National Research Center for Hematology,
e-mail: turkianna@yandex.ru.
ORCID: http://orcid.org/0000-0001-9947-2371

Larisa S. Kruglova, Dr. Sci. (Med.), Head of the Department of Dermatovenereology and Cosmetology, Professor of the Department of Dermatovenereology and Cosmetology, of Central State Medical Academy under the Administrative Department of the President of the Russian Federation,
e-mail: kruglovals@mail.ru.
ORCID: http://orcid.org/0000-0002-5044-5265

*** Corresponding author**
Received 01 Sep 2019
Accepted 25 Dec 2019